

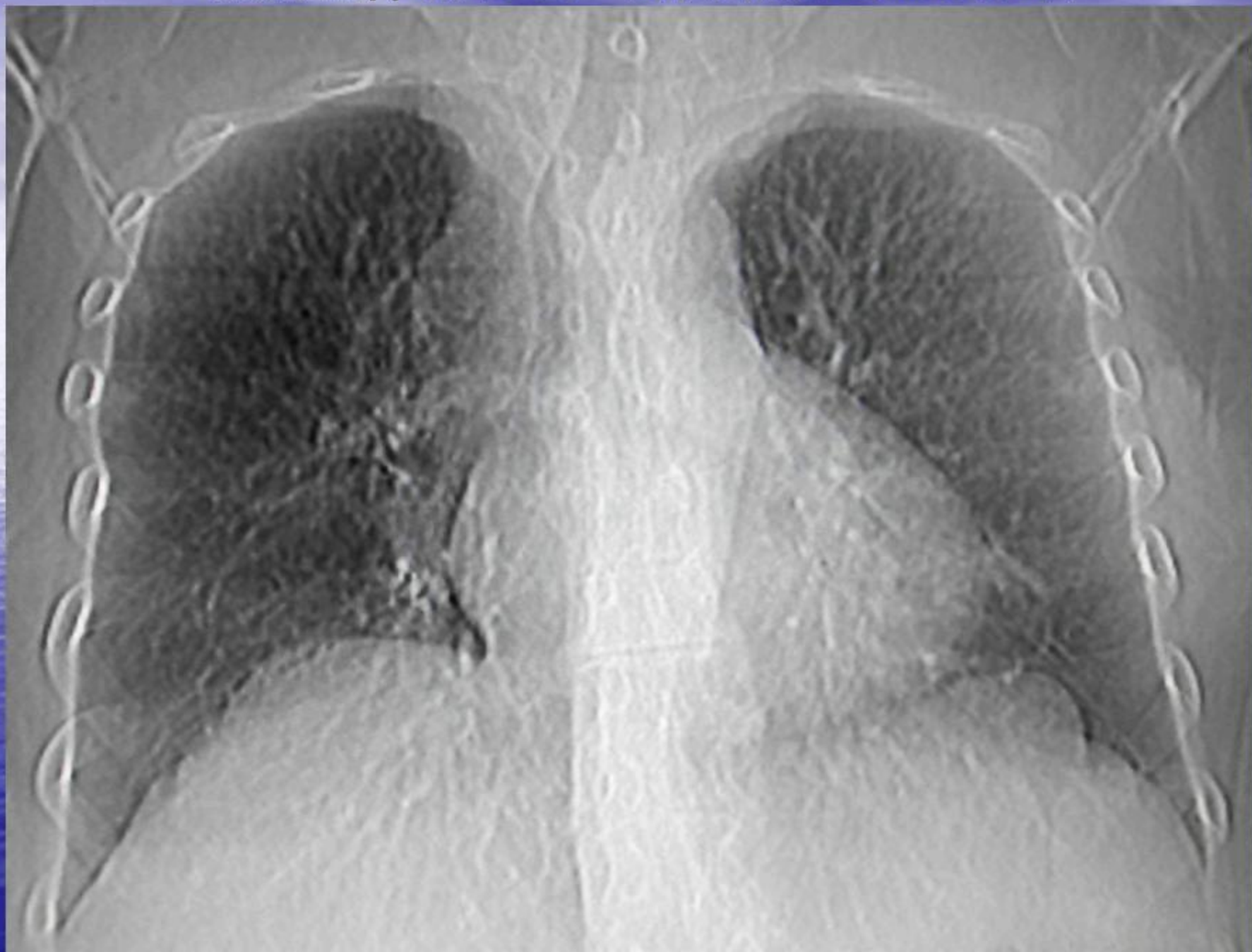
БРОНХОЭКТАТИЧЕСКАЯ БОЛЕЗНЬ.

Смешанные (мешотчатые, цилиндрические)
bronхоэктазы, буллезные изменения.

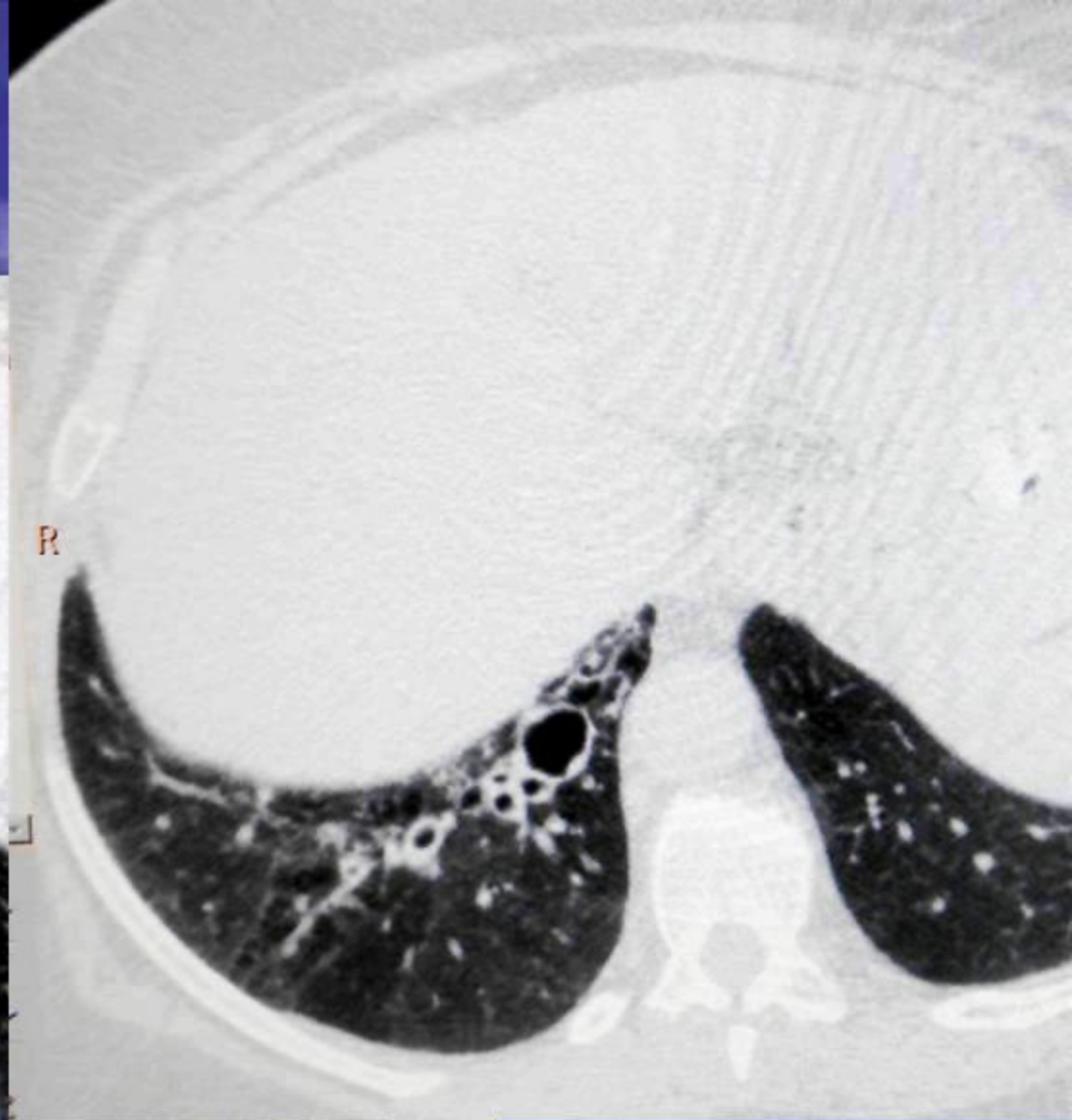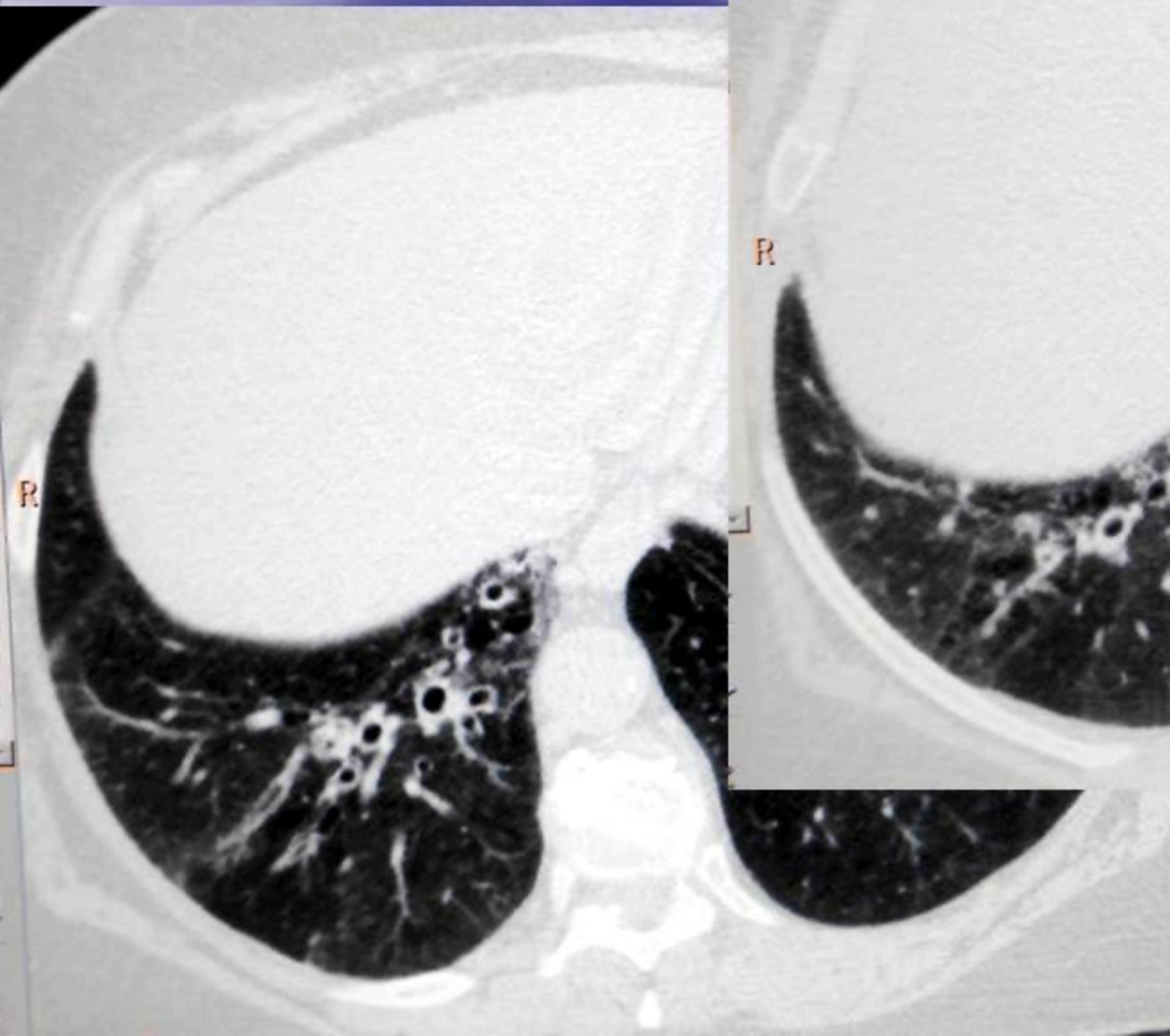
МСКТ. Наблюдения из практики.

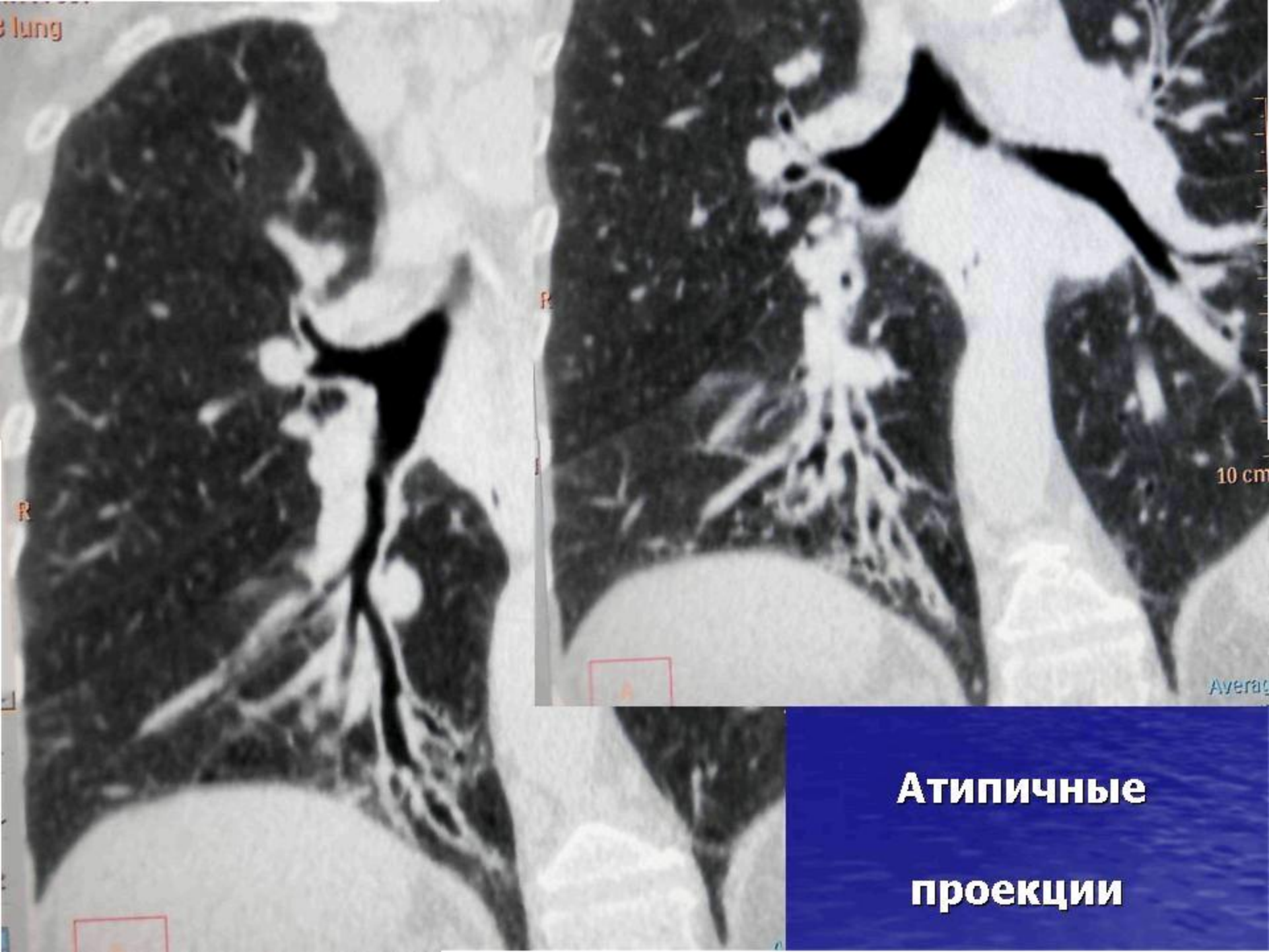Бодров Ю.Д. *Кандидат мед. наук.*

Наблюдение 1. Больная С. 60 лет.



Аксиальные срезы



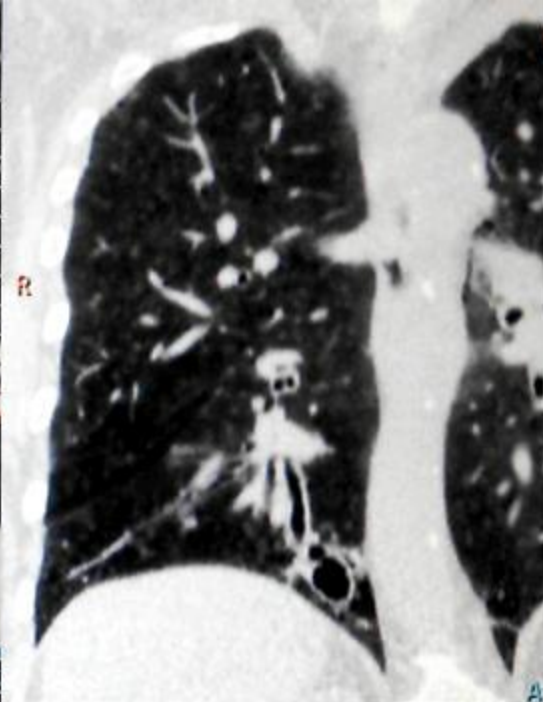
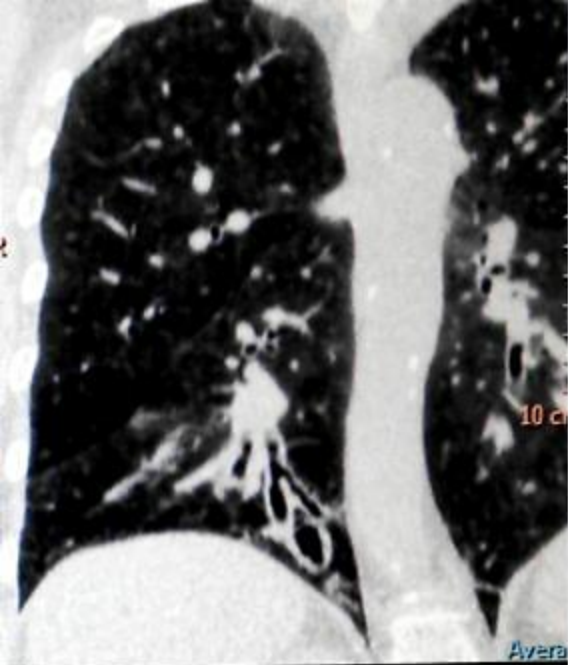


lung

10 cm

Average

**Атипичные
проекции**



Average
C -5
W 15
PMS

SADKOVA L N

HR F/60Y

3 lung

Philips, Brilliance Big Bc

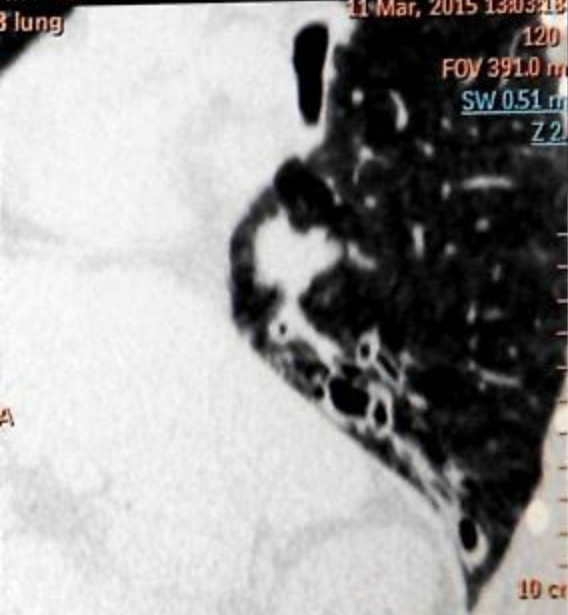11 Mar, 2015 13:03:18

120

FOV 391.0 mm

SW 0.51 mm

Z 2



Average
C -5
W 15
PMS

SADKOVA L N

HR F/60Y

3 lung

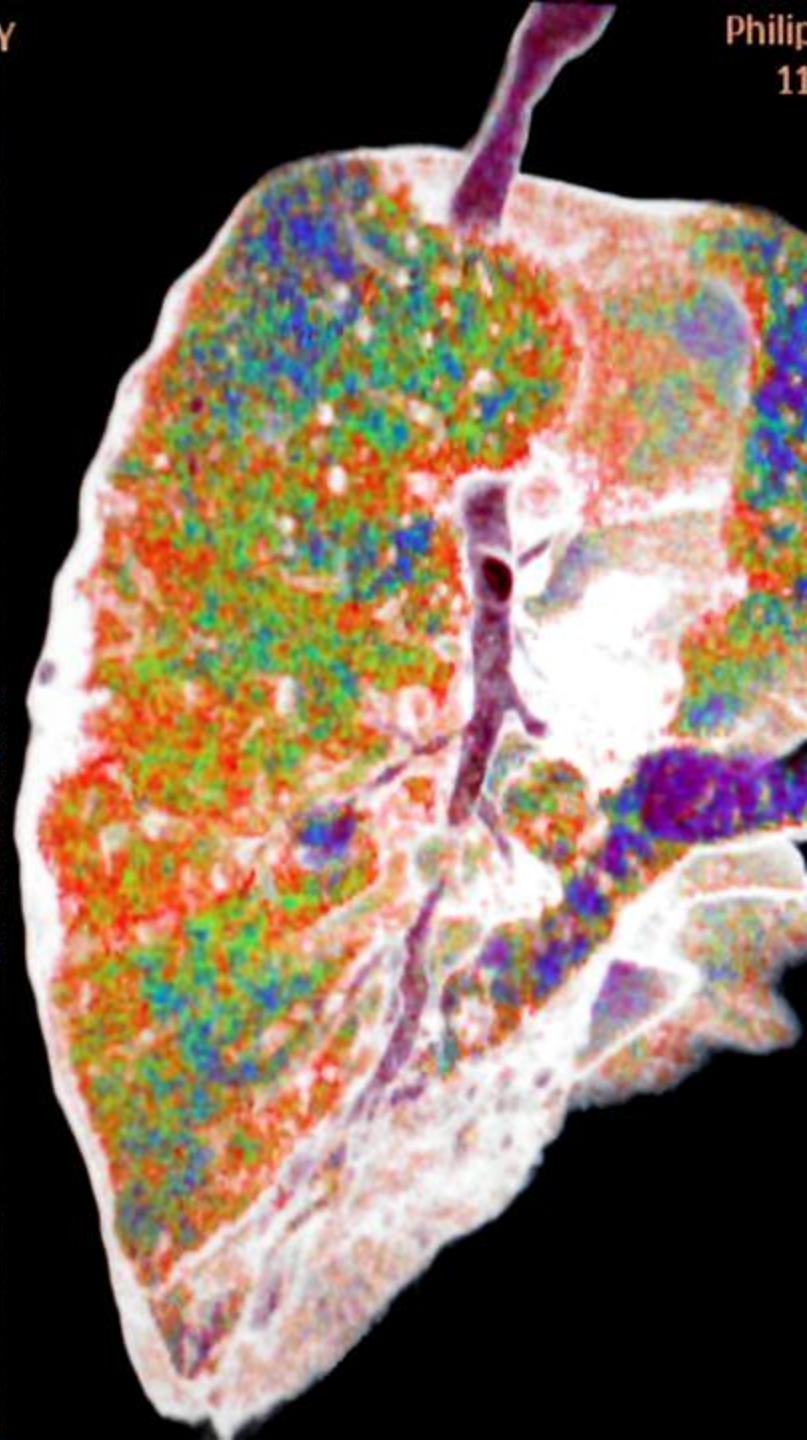
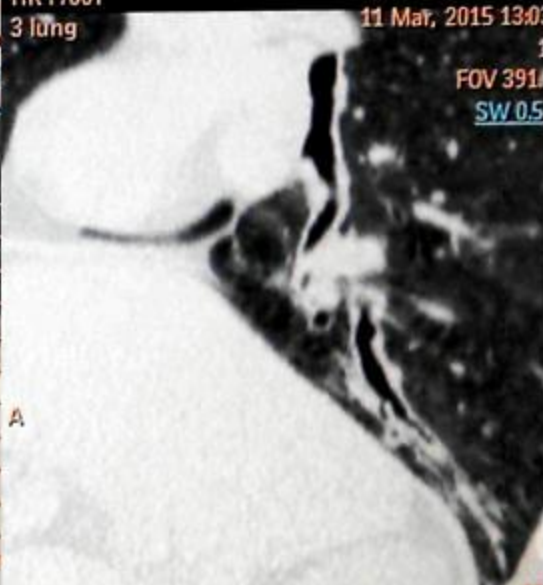
Philips, Brilliance Big Bc

11 Mar, 2015 13:03:18

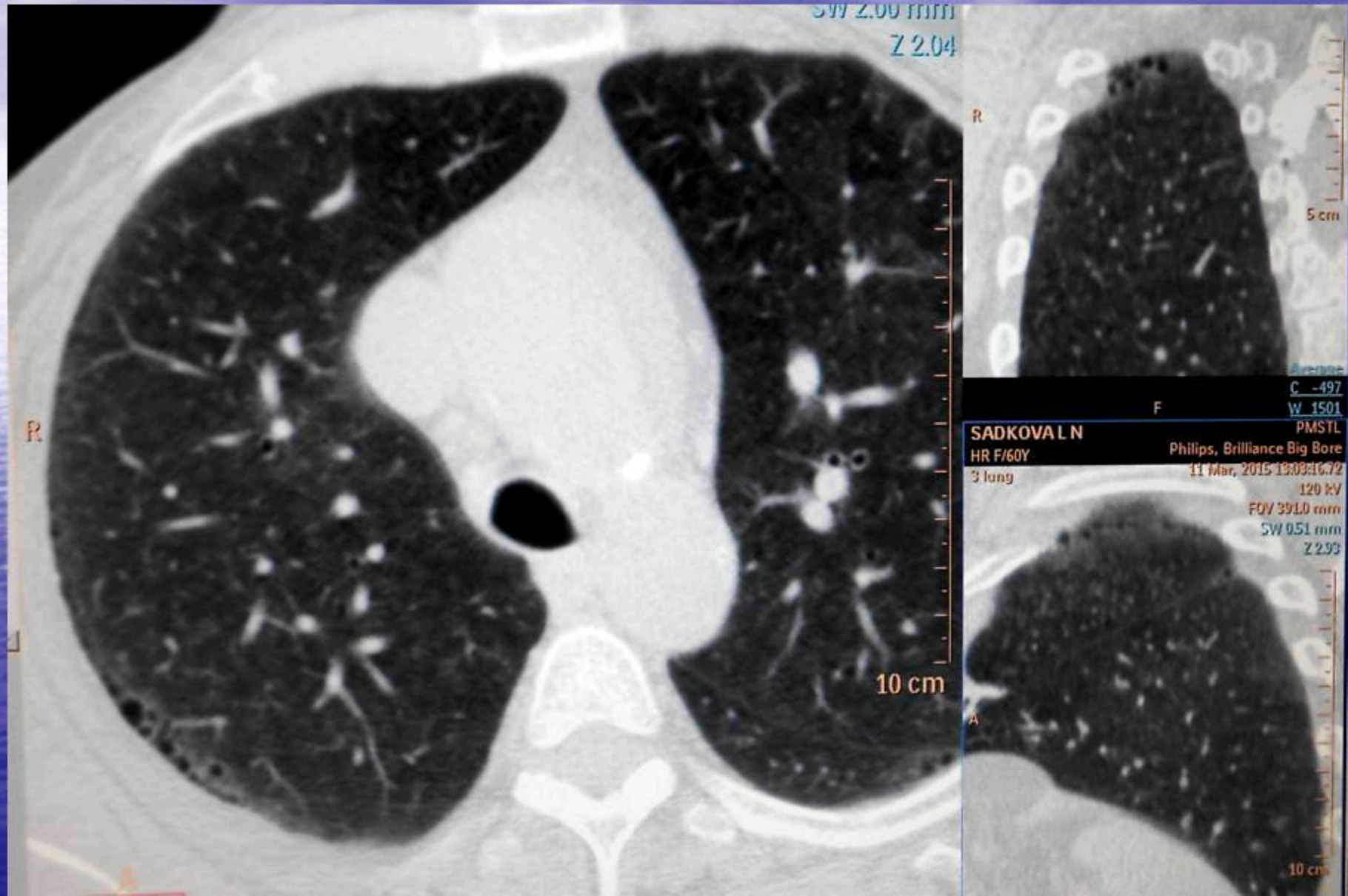
120

FOV 391.0 mm

SW 0.51 mm

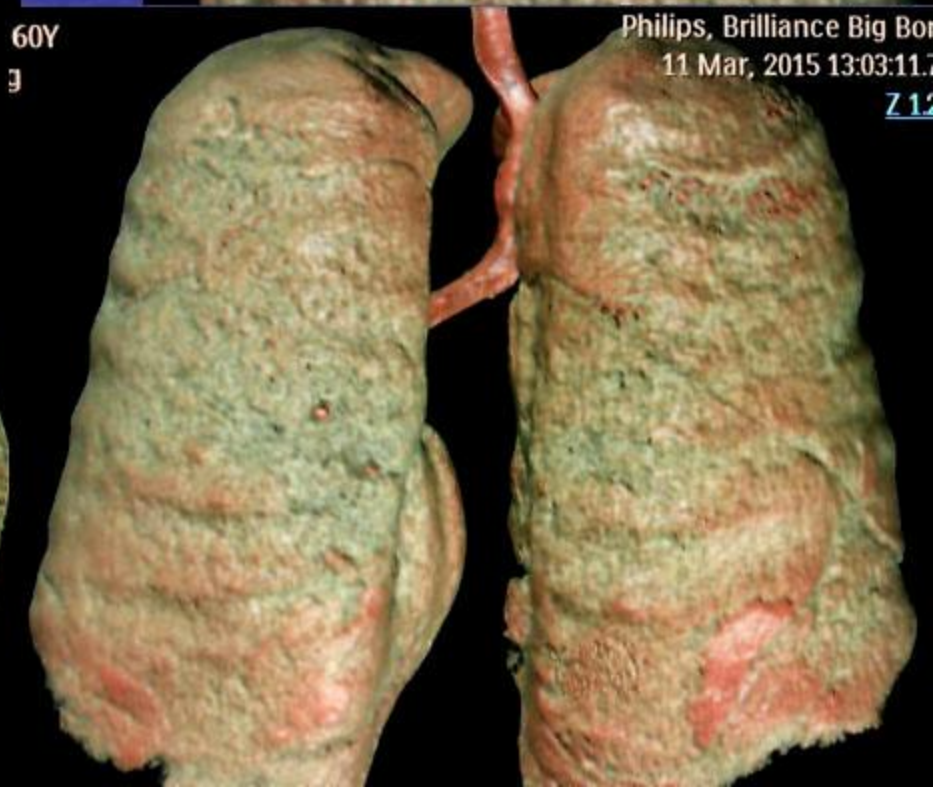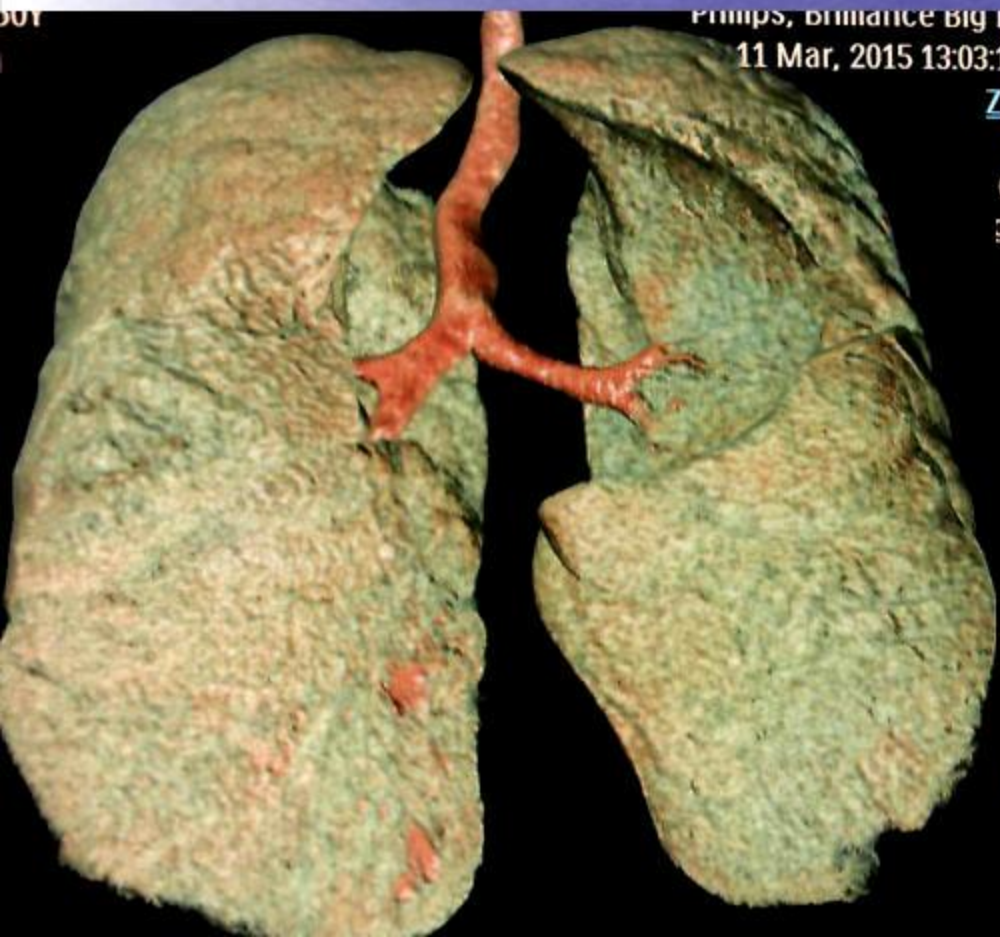
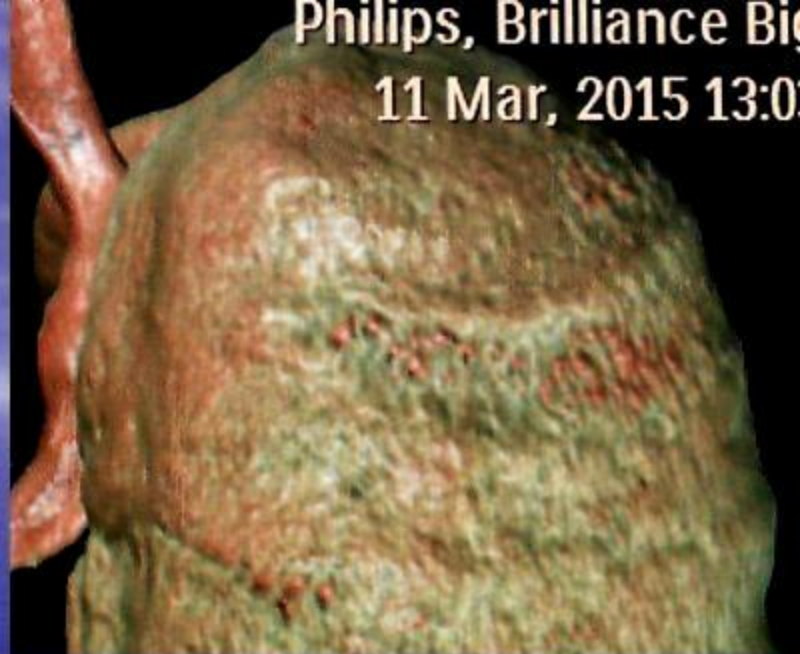


Субплевральные буллезно-дистрофические изменения

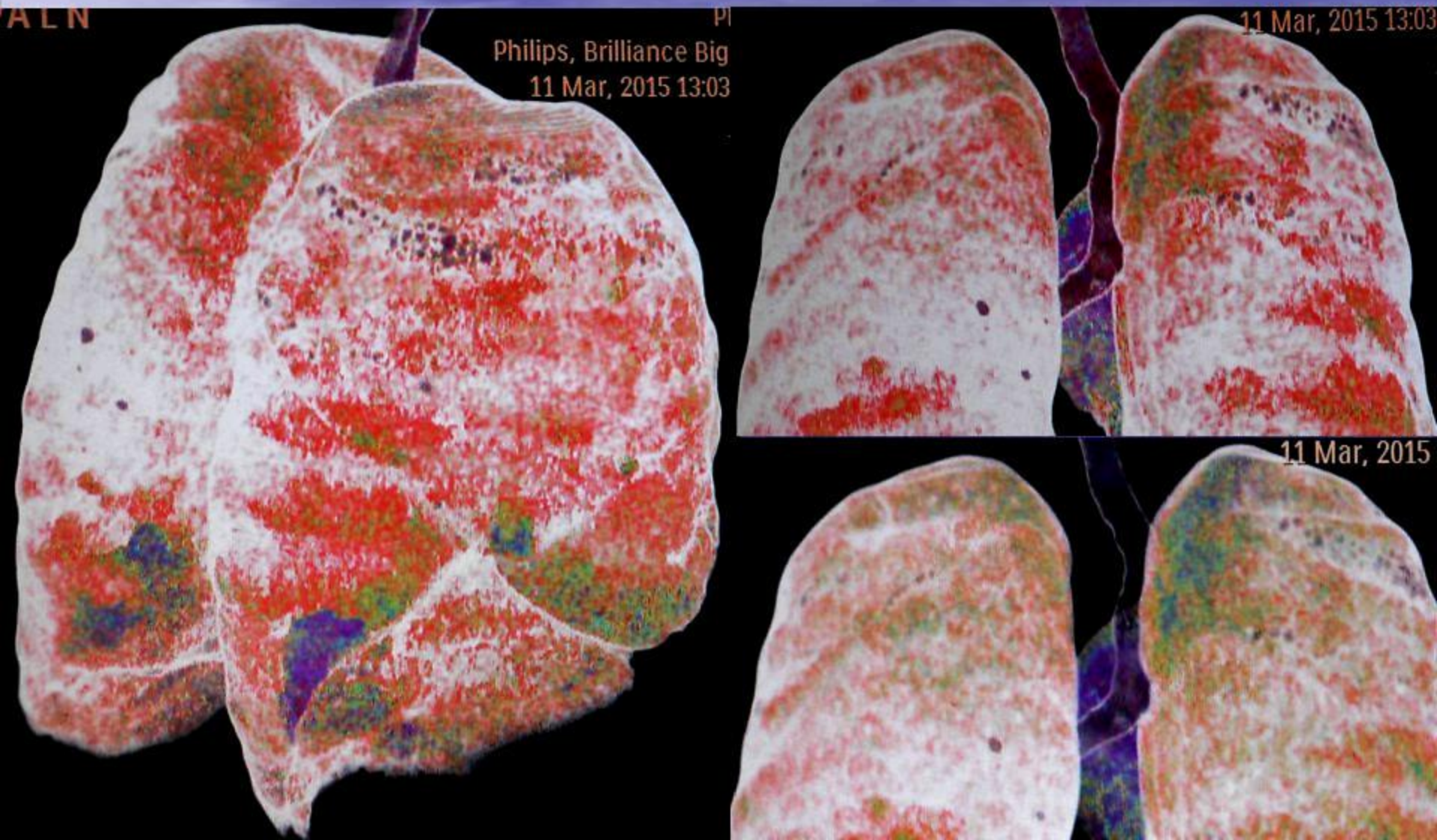


Множественные мелкие субплевральные буллы

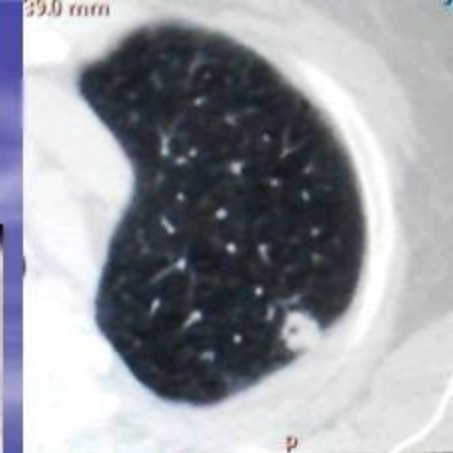
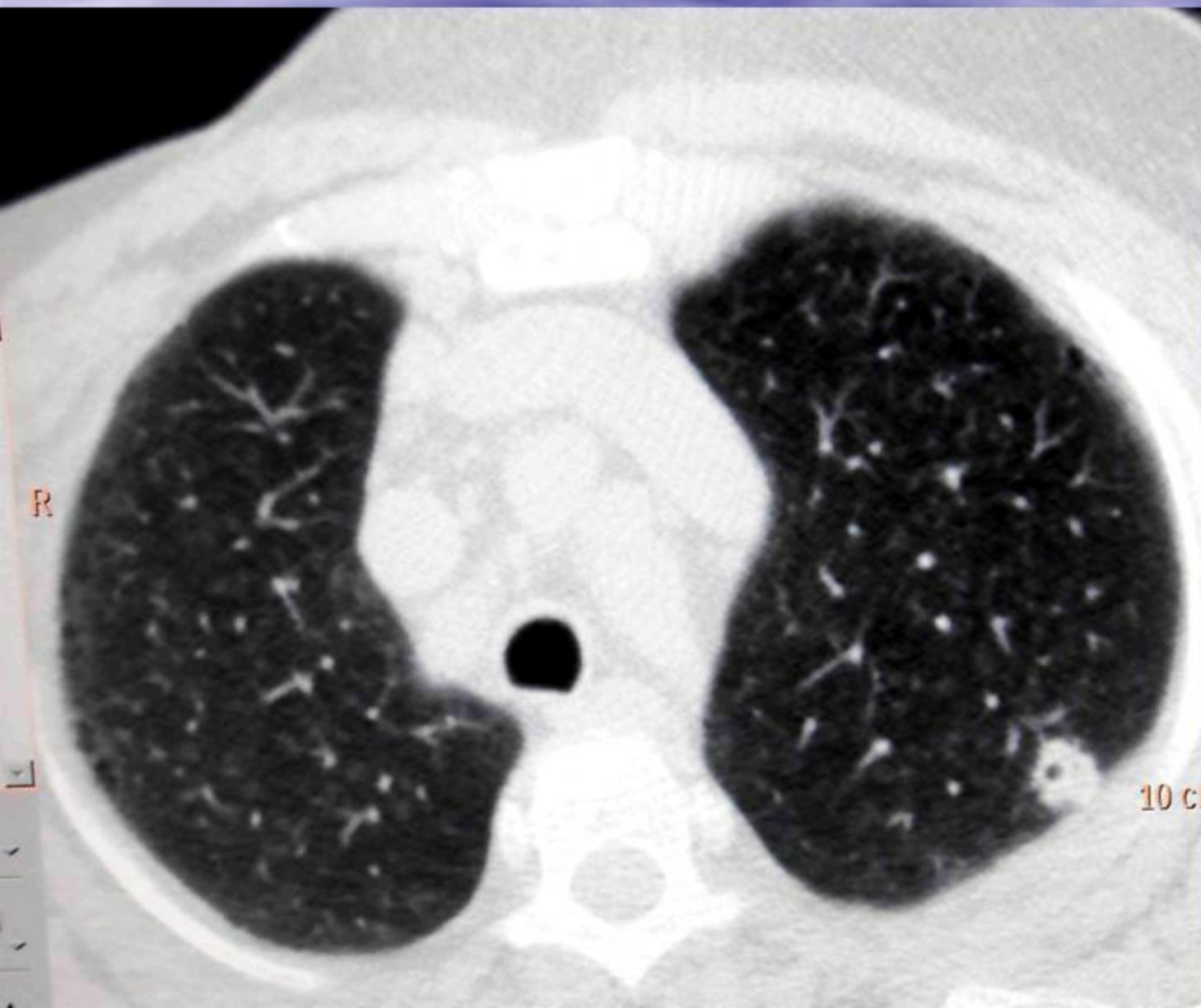(плевро-апикальная, -костальная и -диафрагмальная поверхности).



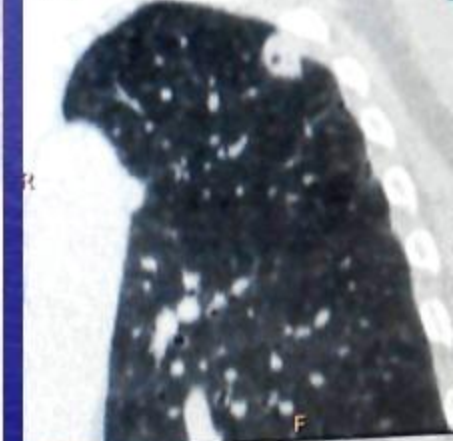
Множественные мелкие субплевральные буллы (плевро-апикальная, -костальная поверхности).



**МТС рака правой молочной железы
в верхнюю долю левого легкого
(справа состояние после мастэктомии).**



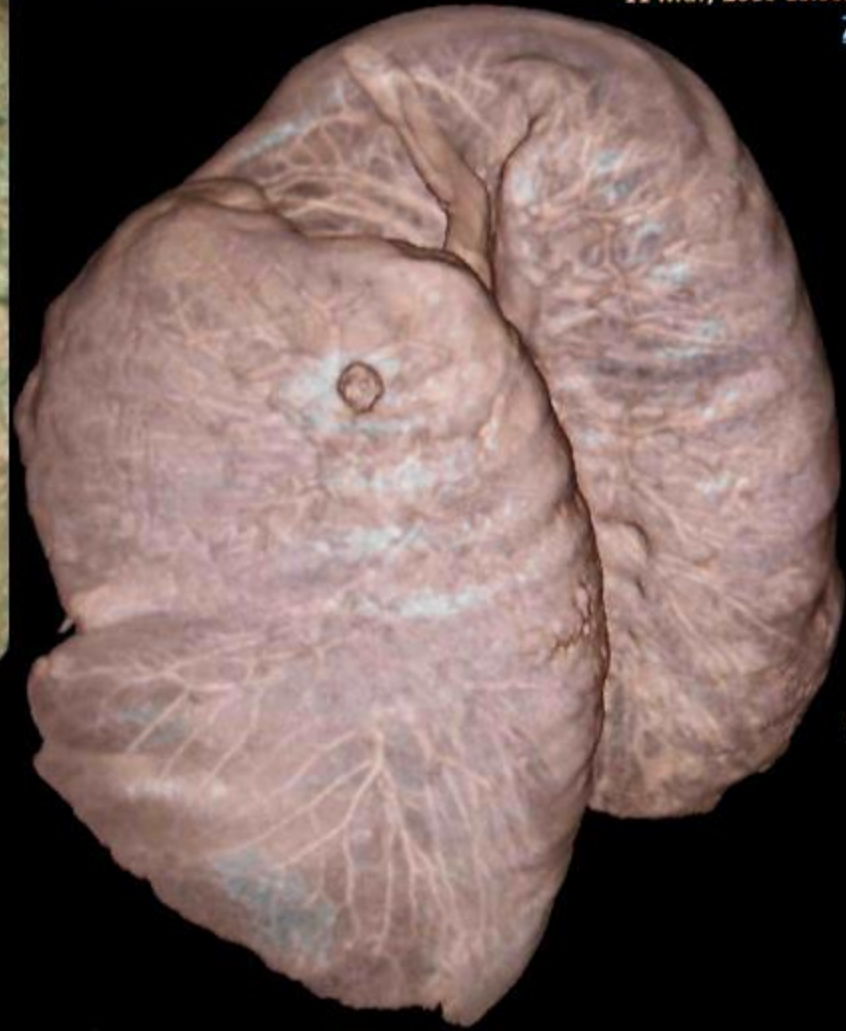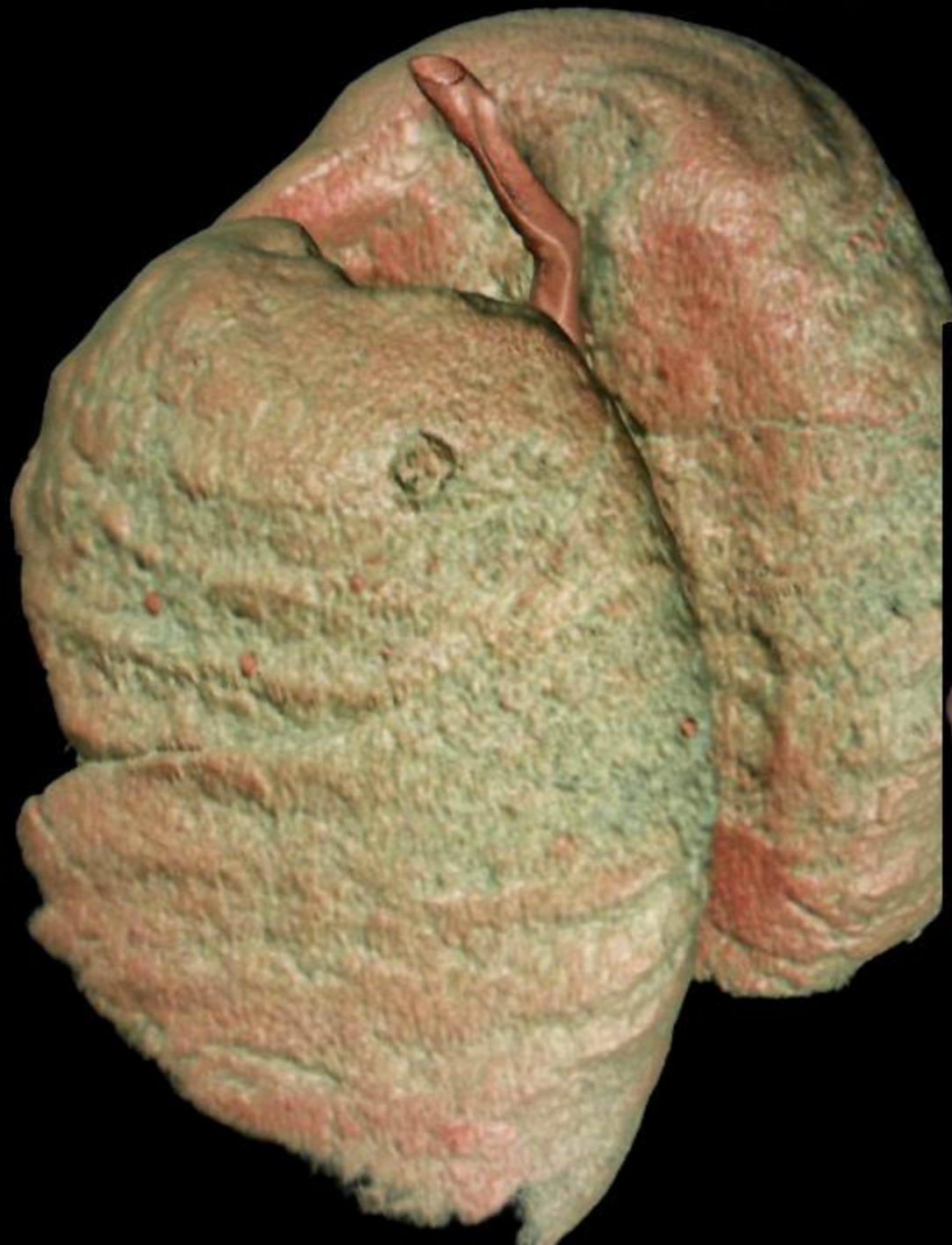SADKOVAL N
IR F760Y
lung
Phillips, Brilliance
11 Mar, 2015



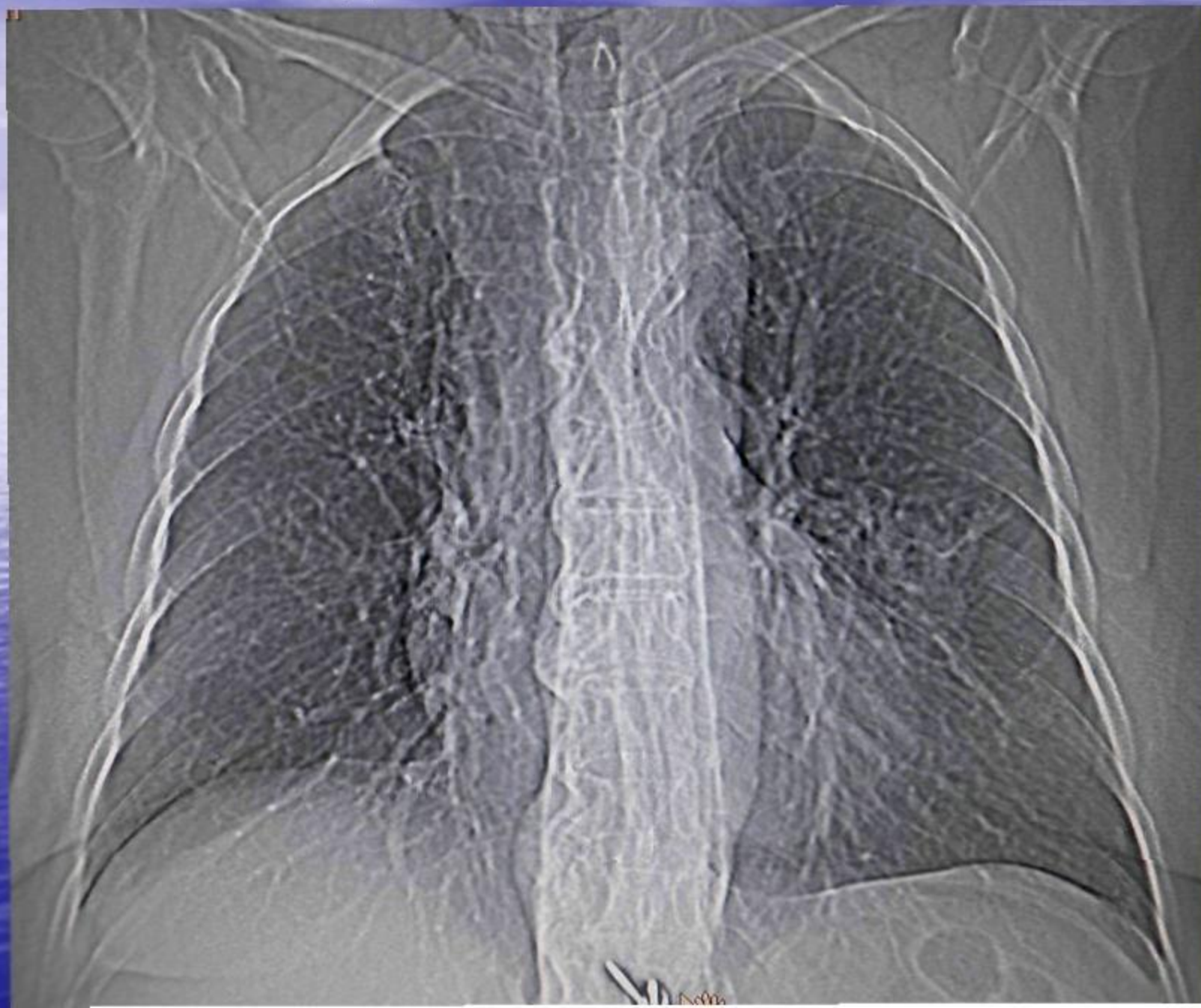SADKOVAL N
IR F760Y
lung
Phillips, Brilliance
11 Mar, 2015



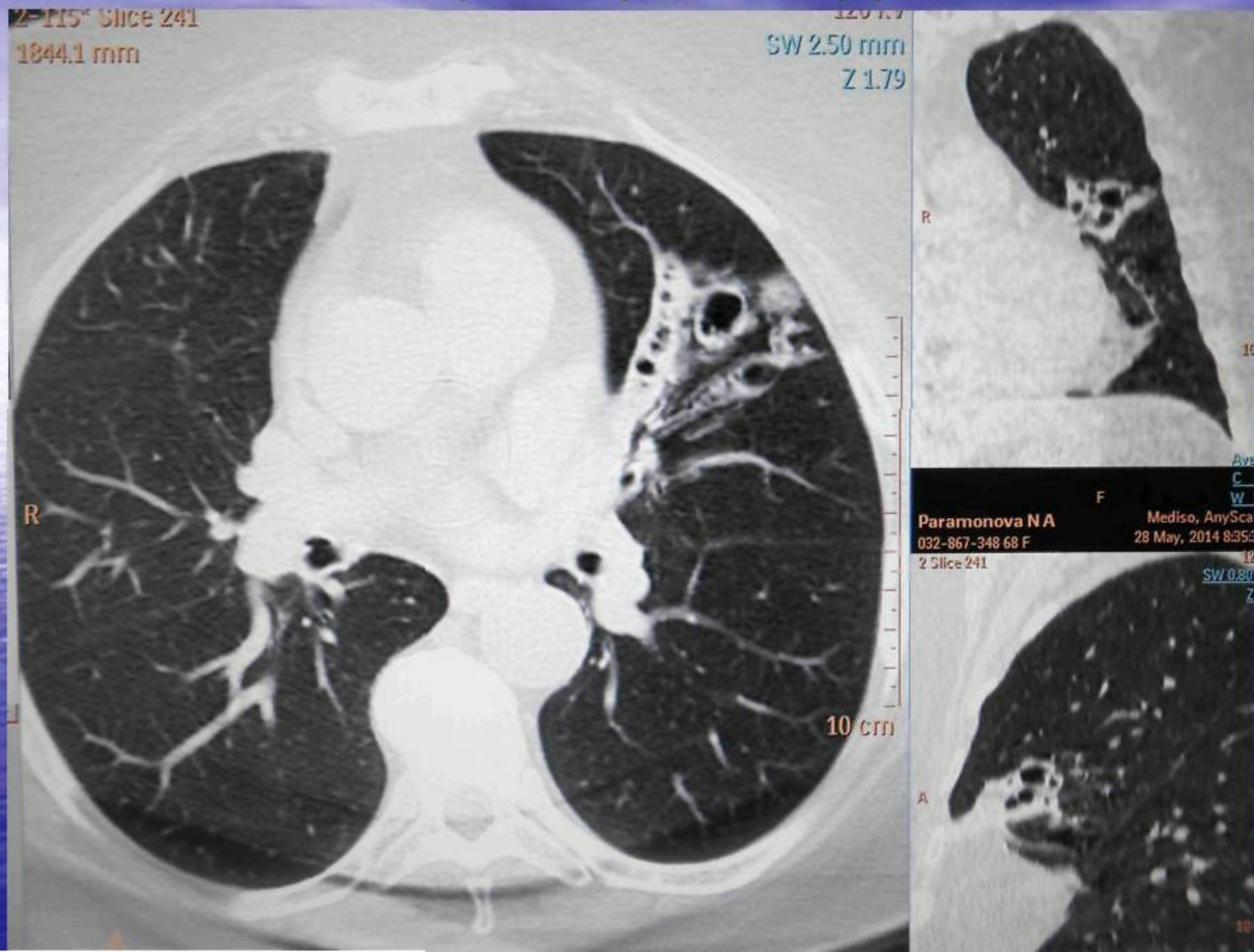
**МТС рака правой
молочной железы
в верхнюю долю левого
легкого
(справа состояние
после мастэктомии).**



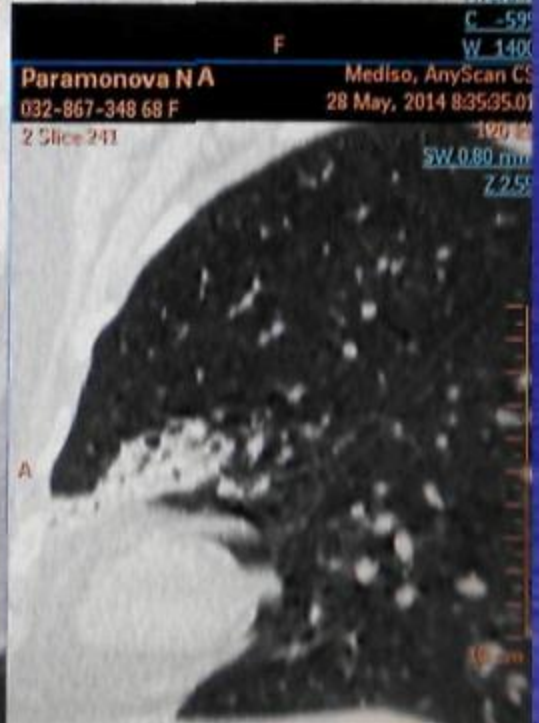
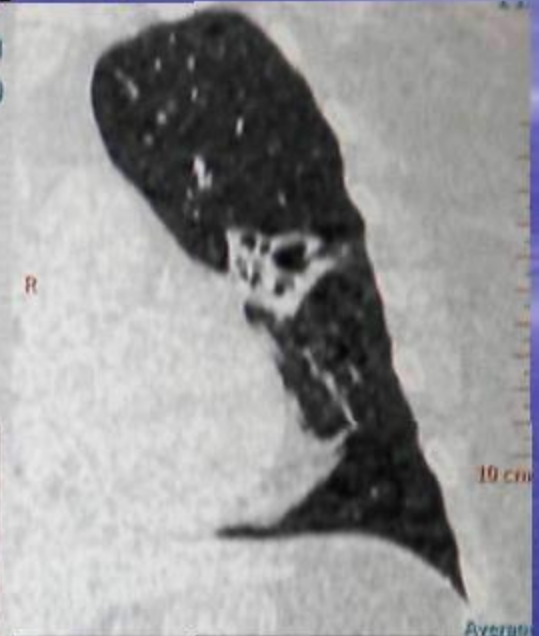
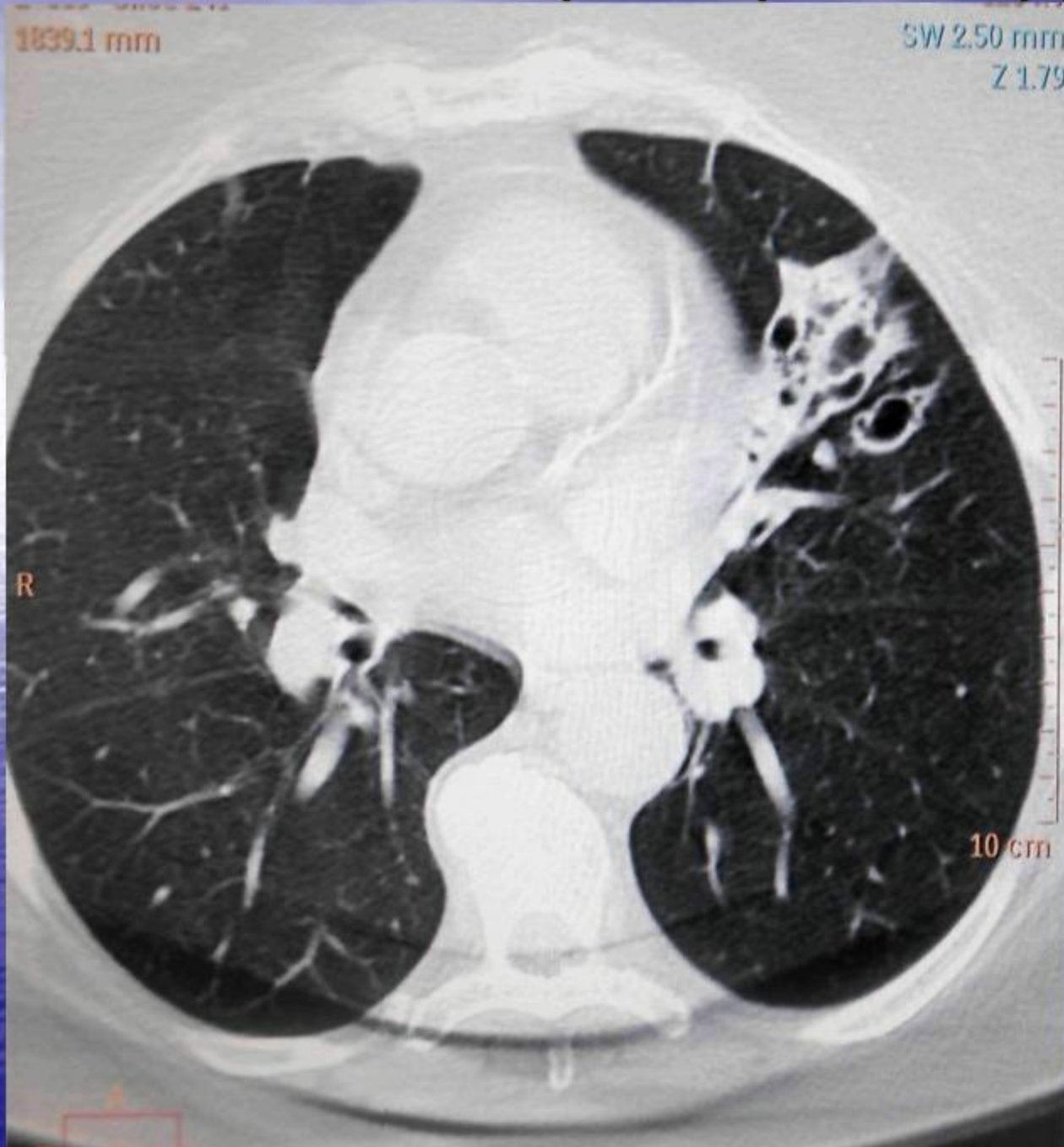
Наблюдение 2. Больная П. 68 лет.



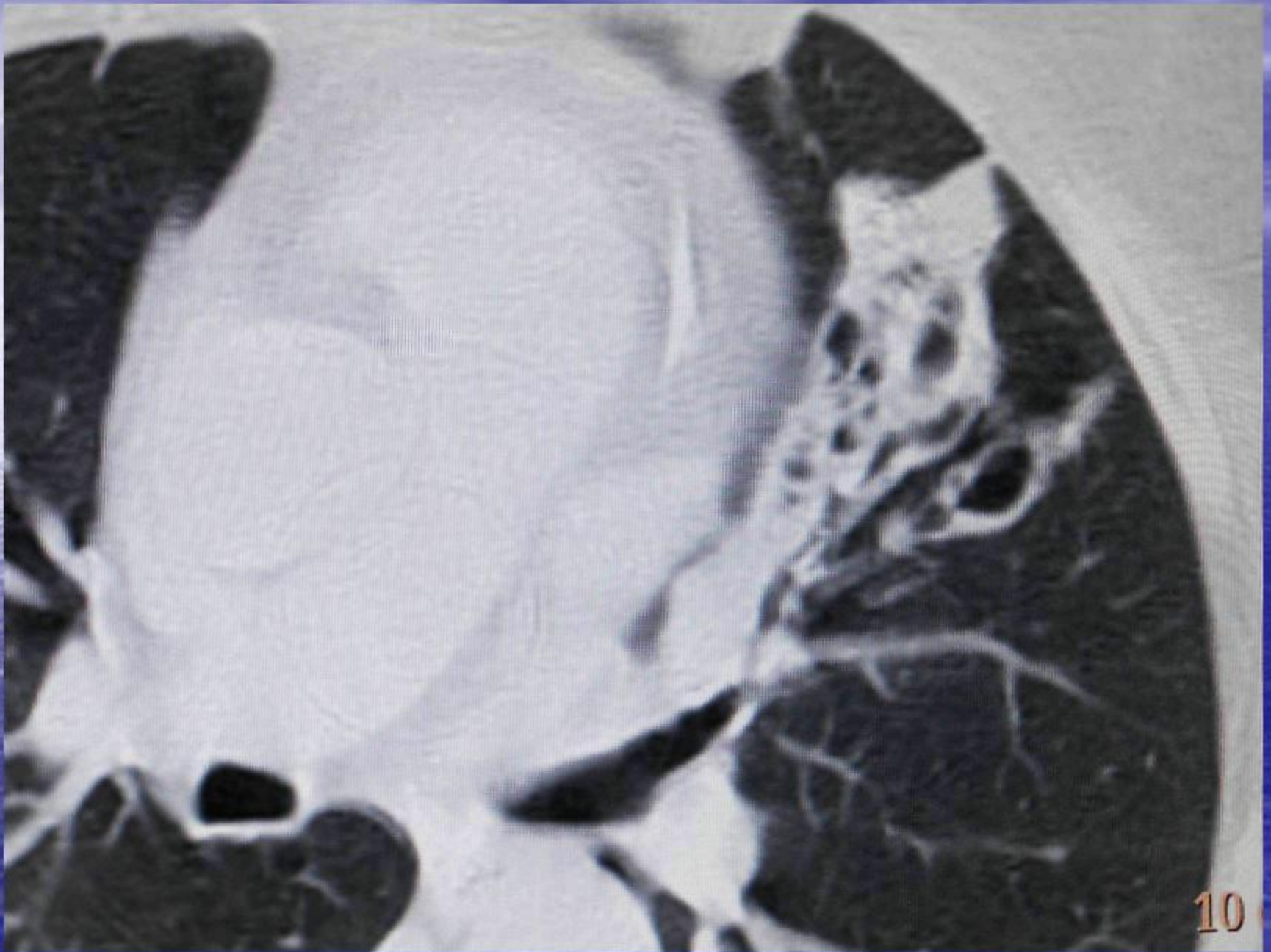
Аксиальный срез и реконструкция в 2D

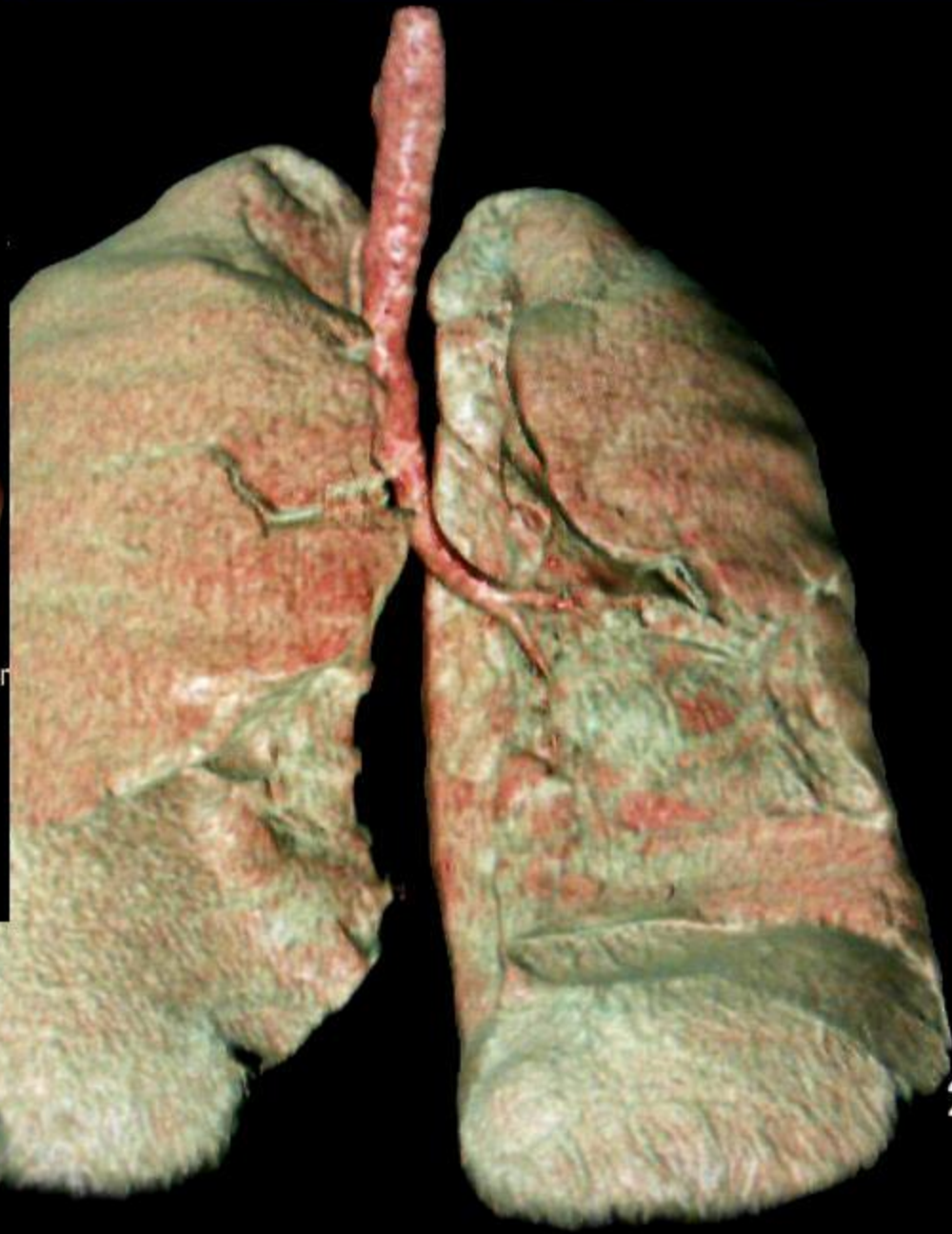
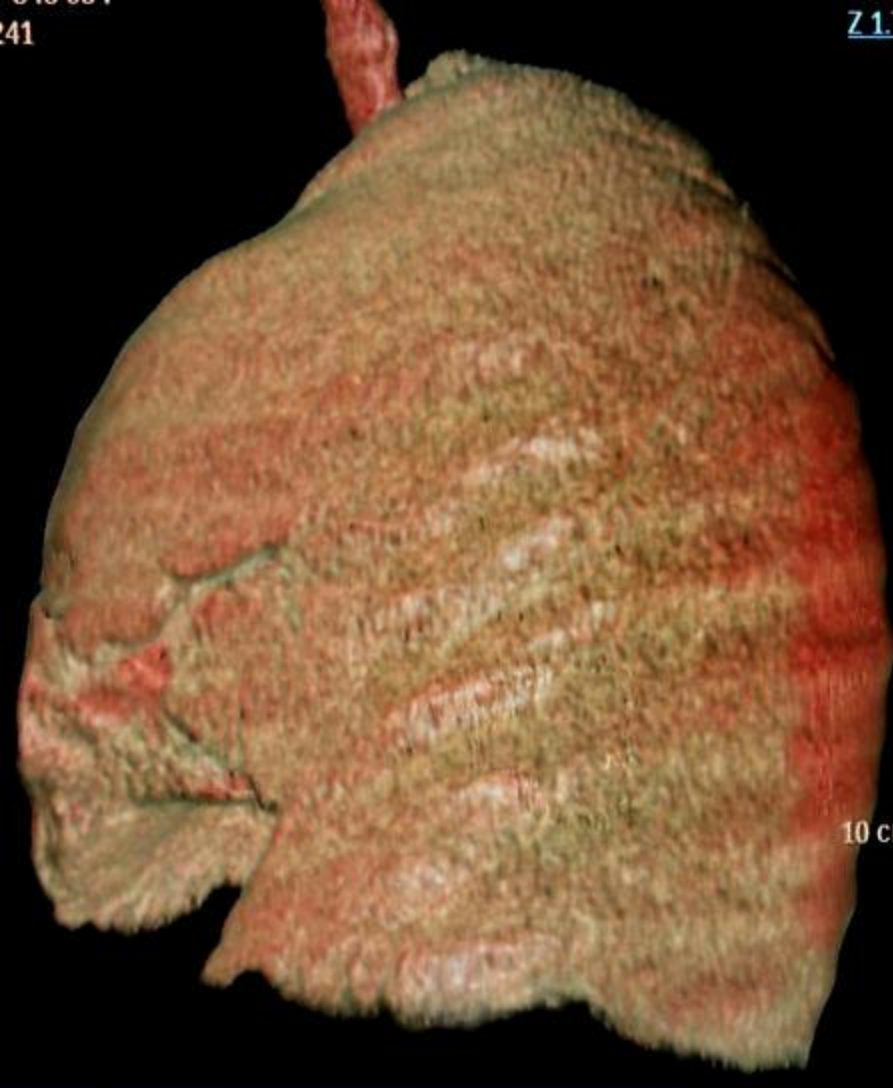


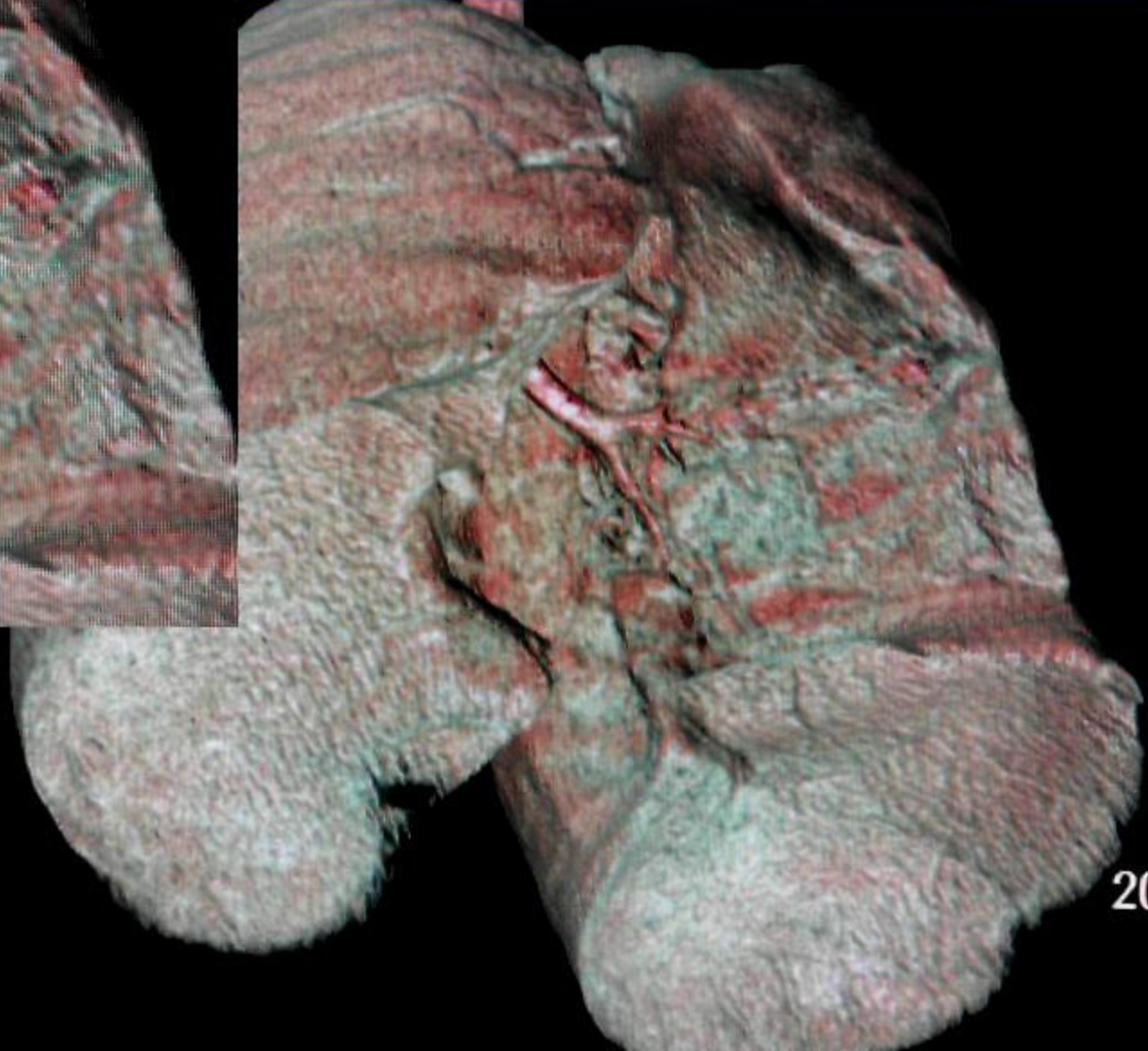
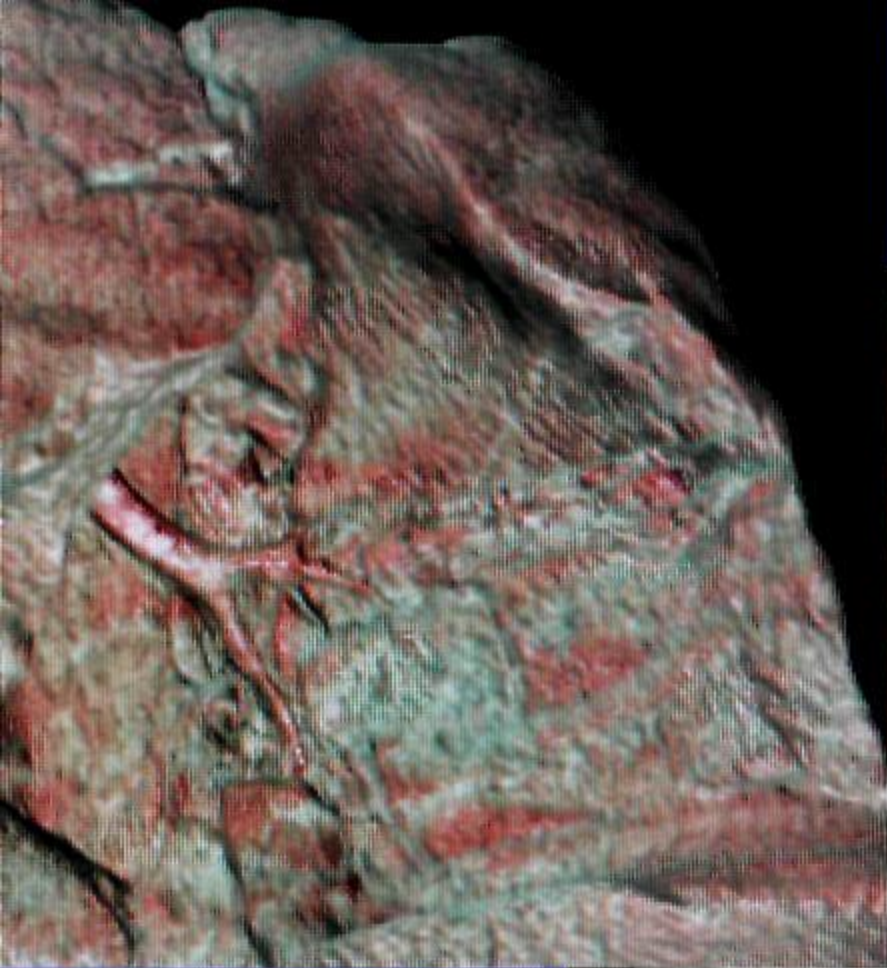
Аксиальный срез и реконструкция в 2D

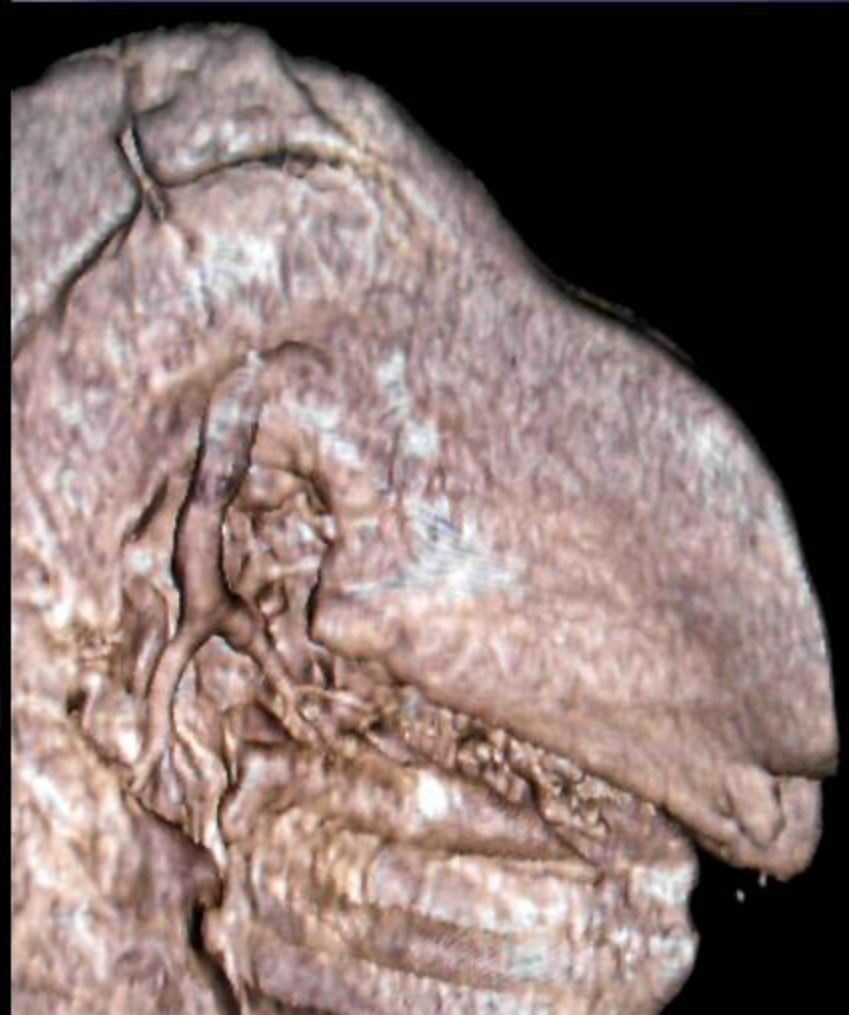
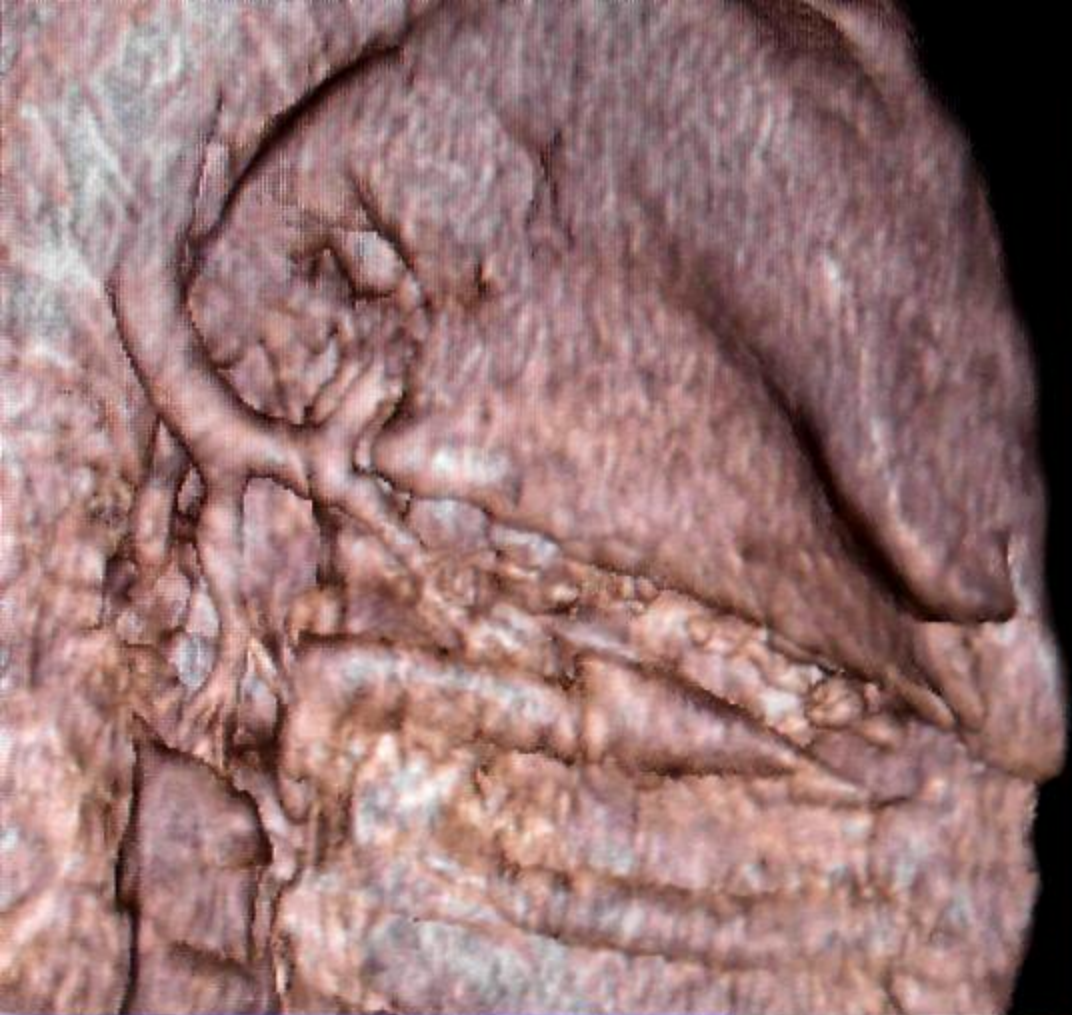
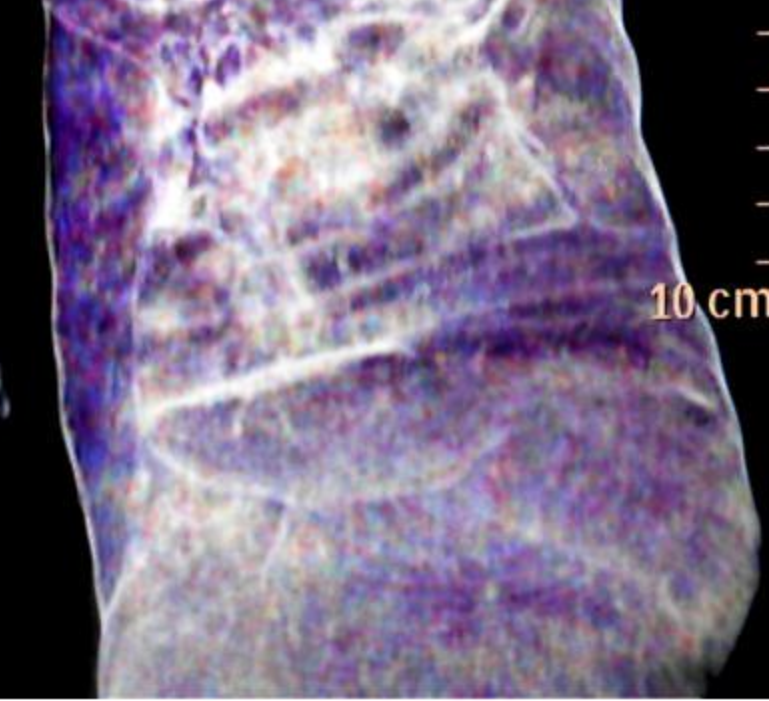
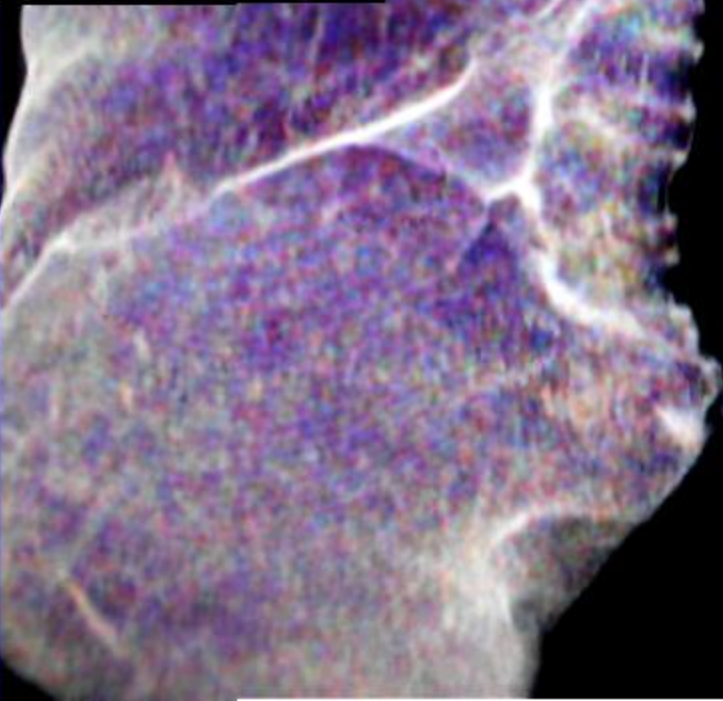
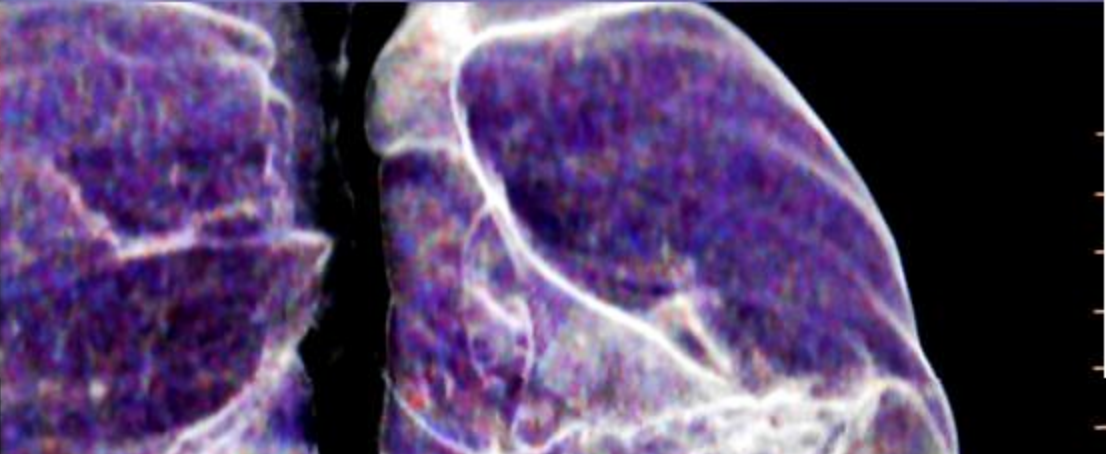
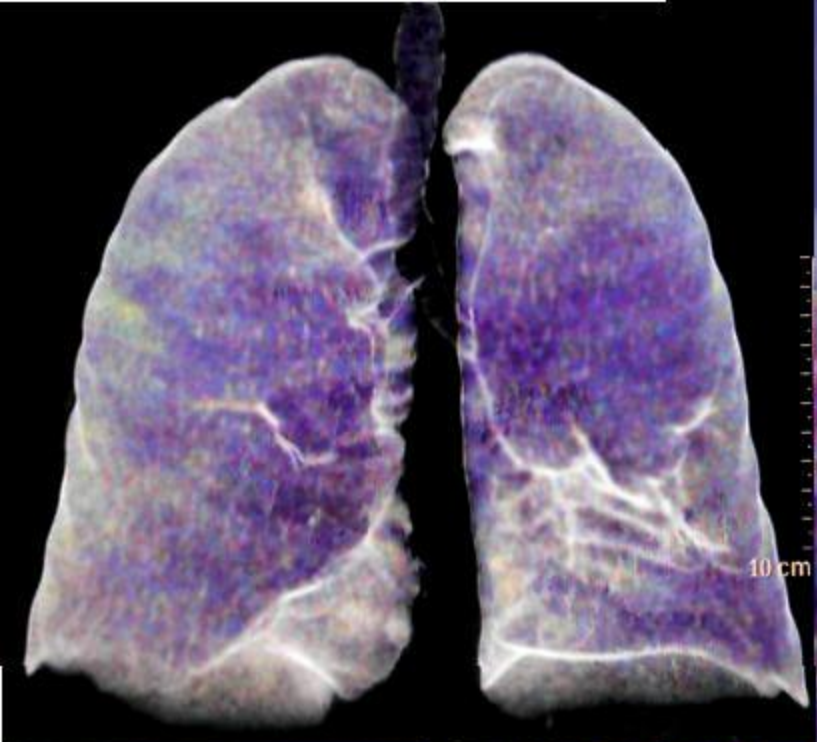
Атипичная проекция

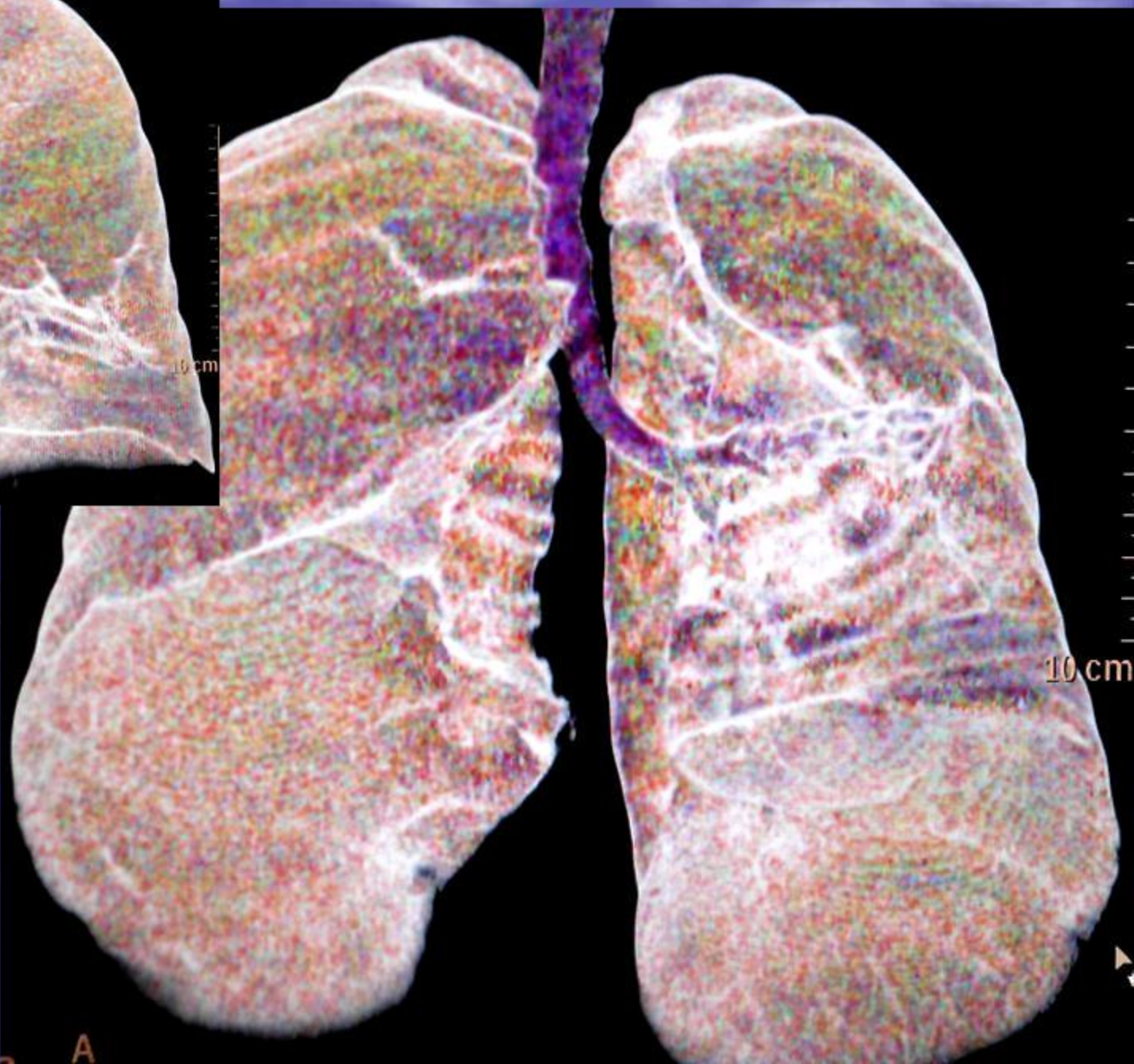
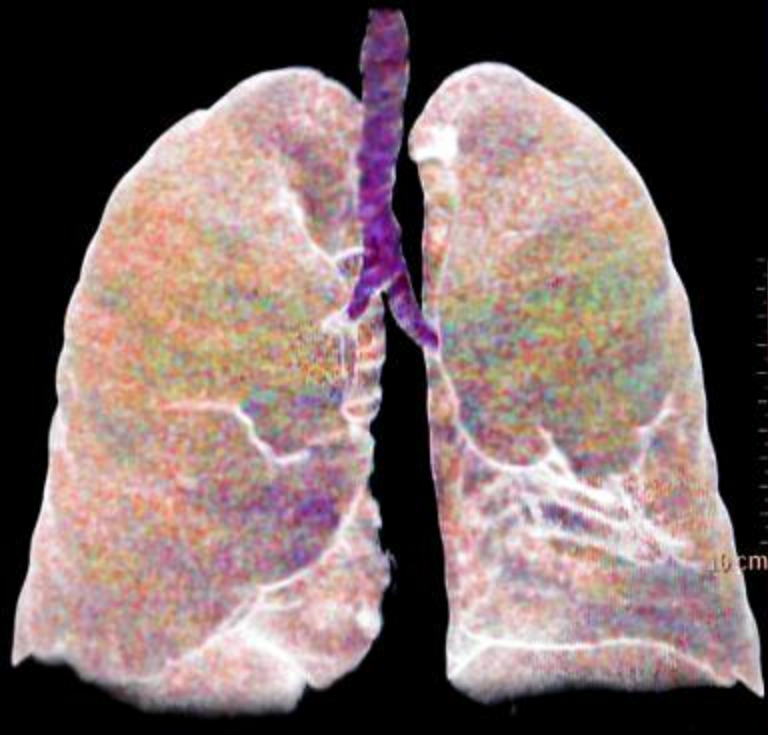











A