Spectrum of Critical Imaging Findings in Complex Facial Skeletal Trauma

http://pubs.rsna.org/doi/full/10.1148/rg.331125080

Blair A. Winegar, MD,

Horacio Murillo, MD, PhD, and

Bundhit Tantiwongkosi, MD

From the Department of Radiology, University of Texas Health Science Center at San Antonio, University Hospital, 7703 Floyd Curl Dr, San Antonio, TX 78229 (B.A.W., B.T.); Department of Cardiovascular Imaging, Stanford University School of Medicine, Stanford, Calif (H.M.); and Audie L. Murphy VA Hospital, San Antonio, Tex (B.T.).**Address correspondence to** B.A.W. (e-mail: *winegar@uthscsa.edu*).

DOI: http://dx.doi.org/10.1148/rg.331125080

Received: April 18, 2012

Accepted: August 13, 2012

Перевел Андрей Юрьевич (aka AUS) (переведенный текст оригинапа сохранен, выделен курсивом)

LEARNING OBJECTIVES FOR TEST 1

After completing this journal-based SA-CME activity, participants will be able to:

•. List the osseous buttresses of the facial skeleton.

•. Describe common traumatic fracture patterns in the facial skeleton.

•. Identify the imaging features of clinically and surgically relevant complications of facial trauma.

Introduction - Введение

Facial fractures account for a large number of emergency department visits in the United States and are associated with substantial levels of morbidity and mortality due to damaged facial structures, associated complications, and trauma sustained by other parts of the body (1–3). Facial fractures are commonly caused by blunt or penetrating trauma sustained during motor vehicle accidents, pedestrian accidents, assaults, work-related accidents, and falls. Multidetector computed tomography (CT) is the modality most often used for imaging evaluation in such cases because the high image resolution available with thin-section acquisitions allows the detection of even subtle nondisplaced fractures of the facial skeleton. Multidetector CT provides better delineation of osseous and soft-tissue features, offers both multiplanar and three-dimensional image reconstruction, and can be performed more quickly than radiography, with easier patient positioning (4–7). Accurate description of facial fractures and complications is of paramount importance for surgical planning and appropriate management (8). The facial buttress concept elucidates the structurally meaningful skeletal struts that play a role in facial form and function and helps identify the regions that are likely to require surgical reconstruction (5,9–11).

The article first provides an overview of the facial skeletal anatomy and describes the system of facial buttresses. Next, the spectrum of fractures that may be seen in facial skeletal trauma is described with emphasis on the buttress or buttresses most likely to be affected by each

fracture pattern. Critical features that may be seen at imaging and that are likely to have a bearing on the clinical management, surgical repair, and outcome of facial trauma are discussed. Last, surgically relevant complications that are predictable on the basis of the fracture pattern seen at imaging are reviewed according to the facial buttress affected by fracture.

Facial Anatomy – Анатомия лица

The facial skeleton is a complex structure formed by a combination of five paired bones and four unpaired bones. The complexity of the facial anatomy makes the characterization of facial fractures according to the bone or bones affected cumbersome. In addition, given the proximity of vulnerable soft tissues, it may be clinically more useful to describe facial fractures according to their location in relation to functionally relevant structures (eg, fracture of the medial orbital wall, fracture of the anterior maxillary sinus wall). The conceptual construct of facial buttresses underscores the functional relations between osseous components of the facial anatomy by simplifying the skeletal structure into four pairs each of horizontally and vertically oriented struts. The vertically oriented struts directly or indirectly connect the anterior facial skeleton to the posterior skull base. The greater thickness of bone in the facial buttresses, both horizontal and vertical, with respect to the remainder of the facial skeleton provides a rigid protective framework for the orbital contents, sinuses, teeth, and nasal cavity. Disruption of the facial buttresses can change facial dimensions and alter normal function, necessitating surgical fixation for restoration. Fixation is typically performed by using rigid titanium plates and screws anchored in the buttress, with or without bone grafts. Observation of the location of a fracture in relation to the facial buttresses does not supplant a precise description of the fractured anatomy but may be helpful for identifying the fracture pattern and predicting potential complications (Fig 1).

System of facial buttresses. *Three-dimensional CT images of an adult skull in frontal* ***(a)*** *and lateral oblique* ***(b)*** *orientations with color overlays show the superficial aspects of the horizontal and vertical facial buttresses and, in* ***b****, the sites of potential complications of fractures involving each buttress. The horizontal buttresses are the upper transverse maxillary (yellow), lower transverse maxillary (green), upper transverse mandibular (orange), and lower transverse mandibular (purple) buttresses. The vertical buttresses are the medial maxillary (red), lateral maxillary (blue), posterior maxillary (magenta), and posterior vertical mandibular (purple) buttresses.*

Система лицевых контрфорсов. Трехмерные КТ-изображения черепа взрослого в проямой (а) и косой (б) проекциях с цветными накладками показывают поверхности горизонтальных и вертикальных лицевых контрфорсов и, в косой проекции, объекты потенциальных осложнений переломов с участием каждого контрфорса.
Горизонтальные опоры (контрфорсы) - это верхний поперечный верхнечелюстной (желтый), нижний поперечный верхнечелюстной (зеленый), верхний поперечный нижнечелюстной (оранжевый), и нижний поперечный нижнечелюстной (фиолетовый) контрфорсы.

Вертикальные контрфорсы – это медиальный верхнечелюстной (красный), латеральный верхнечелюстной (синий), задний верхнечелюстной (пурпурный) и задний вертикальный нижнечелюстной (фиолетовый) контрфорсы.

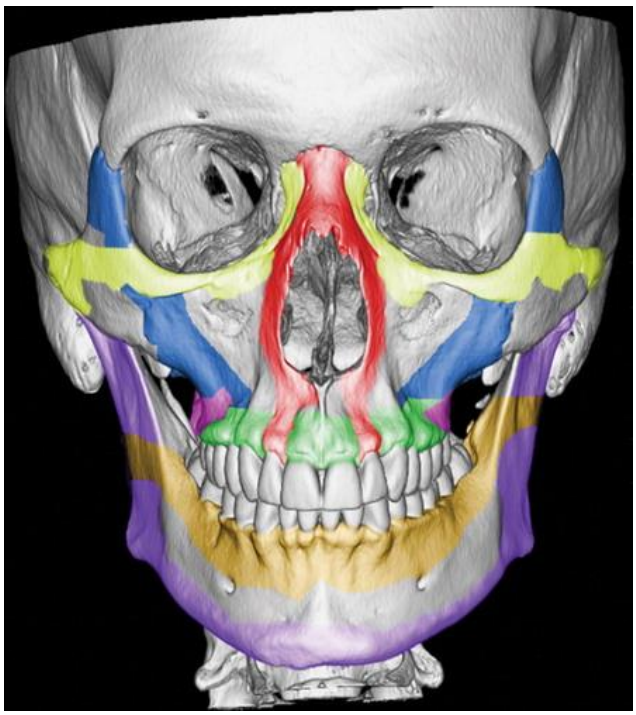

Figure 1a

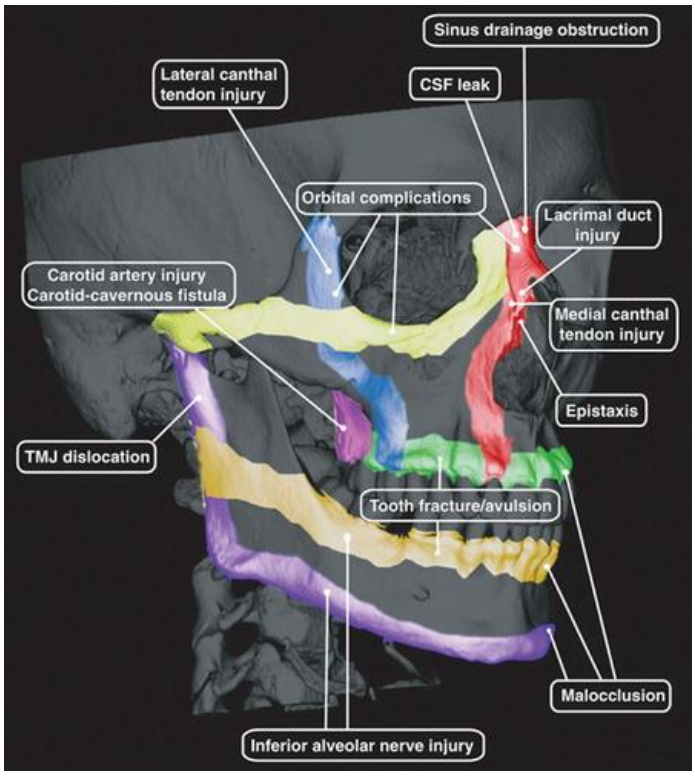

Figure 1b

The upper transverse maxillary buttress *originates at the level of the nasofrontal suture and proceeds along the inferior edge of the orbit across the zygomatic bone to the zygomaticotemporal suture. This buttress extends posteriorly as the orbital floor.*

Верхний поперечный верхнечелюстной контрфорс (желгый) происходит/возникает на уровне носолобного (nasofrontal) шва и продолжается вдоль нижнего края глазницы через скуловую кость к скуловисочному (zygomaticotempora) шву. Этот контрфорс распространяется кзади, как «пол» орбиты.

The lower transverse maxillary buttress *is oriented horizontally along the maxillary alveolar process and extends posteriorly to include the hard palate.*

Нижний поперечный верхнечелюстной контрфорс (зеленый) - ориентирован по горизонтали вдоль альвеолярного отростка верхней челюсти и распространяется кзади, включая в себя твердое нёба.

The upper transverse mandibular buttress *encompasses the mandibular alveolar process and extends from its posterior margin through the mandibular ramus to the posterior cortical margin of the mandible.*

Верхний поперечный нижнечелюстной контрфорс (оранжевый) включает в себя альвеолярный отросток нижней челюсти и распространяется от заднего края чрез ветви нижней челюсти до заднего края кортикального слоя нижней челюсти.

The lower transverse mandibular buttress *is the inferior margin of the mandible.*

Нижний поперечный нижнечелюстной контрфорс (фиолетовый) – это нижний край нижней челюсти.

The medial maxillary buttress *extends from the nasofrontal suture inferiorly along the lateral margin of the piriform aperture to the maxillary alveolar process. This buttress projects posteriorly to include the medial orbital wall and medial wall of the maxillary sinus.*

Медиальный верхнечелюстной контрфорс (красный) - простирается от носолобного (nasofrontal) шва книзу вдоль латерального края грушевидной апертуры (полости носа) к альвеолярному отростку верхней челюсти. Этот контрфорс проецируется назад включая медиальную стенку глазницы и медиальной стенки гайморовой пазухи.

The lateral maxillary buttress *begins at the zygomaticofrontal suture and projects inferiorly along the lateral orbital rim through the body of the zygomatic bone and across the zygomaticomaxillary suture to terminate in the maxillary alveolar process adjacent to the posterior maxillary molars. The posterior extensions of this buttress include the lateral orbital wall and lateral maxillary sinus wall.*

Латеральный верхнечелюстной контрфорс (синий) начинается на скулолобного (zygomaticofrontal) шва и проецируется вниз вдоль латерального края орбиты через тело скуловой кости и через скуловерхнечелюстной (zygomaticomaxillary) шов, заканчиваясь в альвеолярном отростке верхней челюсти, примыкая к задним верхнечелюстным молярам. Задняя часть этого контрфорса включают латеральную стенку глазницы и латеральную (заднюю) стенки верхнечелюстной пазухи.

The posterior maxillary buttress *is formed by the pterygoid plates, which connect the sphenoid bone (skull base) to the maxilla (midface) and which are an important site of craniofacial dissociation (Le Fort) fractures.*

Задний верхнечелюстной контрфорс (пурпурный) образован крыловидными отростками, которые соединяют клиновидную кость (основание черепа) с верхней челюстью (средняя зона лица), и который является важным местом черепно-лицевой диссоциирующих /раэъединяющих (Ле Фор) переломов.

The posterior mandibular buttress *is the posterior margin of the mandible and includes portions of the angle, ramus, and condyle.*

Задний (вертикальный) **нижнечелюстной контрфорс** (фиолетовый) является задним краем нижней челюсти и включает в себя части угла, ветви и суставного отростка.

In a different system that is used by otolaryngologists, the osseous facial anatomy is divided into upper, middle, and lower thirds (Fig 2).

В другой системе, которая используется отоларингологами, лицевой череп разделяется на верхний, средний и нижней трети (Рис. 2).

The upper third of the face *consists of the frontal bone (including the frontal sinuses) and is delineated from the middle third by the superior orbital rims and walls.*

Верхняя треть лица состоит из лобной кости (в том числе лобных пазух) и отграничивается от средней трети верхним краем глазницы и верхней стенкой.

The middle third of the face *extends from the superior orbital rims inferiorly to the maxilla and thus includes the orbits; the nasal cavity; and the maxillary, ethmoid, and sphenoid sinuses. The middle third of the face is bounded posterolaterally by the zygomaticotemporal sutures, which connect the midface to the calvaria, and posteromedially by the pterygoid plates, which connect it to the skull base.*

Средняя треть лица простирается от верхнего края орбиты вниз к верхней челюсти и, таким образом, включает орбиты; полость носа; и верхнечелюстную, решетчатую и клиновидную пазухи. Средняя треть лица ограничена кзади и латерально (posterolaterally+ по скуловисочному (zygomaticotemporal) шву, которые соединяются в средней части лица к своду черепа, а кзади и медиально (posteromedially) по крыловидным отросткам, которые соединяют его к основанию черепа.

The lower third of the face *consists of the mandible.*

Нижняя треть лица состоит из нижней челюсти.

Classifying fractures by their location with regard to these facial thirds may be helpful for planning surgical access. For example, fractures involving the frontal sinuses (upper third) may be approached by using a coronal incision, whereas fractures involving the orbital floor (middle third) are approached by a transconjunctival incision of the lower eyelid (12).

Классификация переломов по их локализации с учетом этих третей лица может быть полезным для планирования хирургического доступа. Например, переломы, вовлекающие лобные пазухи (верхняя треть), может проводиться с использованием коронального разреза, в то время как при переломах, вовлекающие «пол» (нижнюю стенку) орбит (средняя треть), не подходят трансконъюктивальные разрезы нижних век (12).

Figure 2 *System of facial partitions. Three-dimensional CT image of an adult skull with color overlays shows partition of the facial anatomy into upper (red), middle (blue), and lower (yellow) thirds, the system used by otolaryngologists to describe locations of fracture in the facial anatomy.*

Рис. 2 Система подразделений лица. Трехмерное КТ-изображение черепа взрослого с цветными накладками показывает разделение анатомии лица на верхнюю (красная),

средняя (синяя), и нижняя (желтая) трети, система используется отоларингологами для описания местоположения перелома в анатомии лица.

Complex Fractures Involving Multiple Facial Buttresses – Сложные преломы с повреждением многих лицевых конфорсов

Le Fort fractures are complex facial fractures that result from a high-force impact on the midface structures and are characterized by a variable degree of craniofacial dissociation spanning multiple facial buttresses. These fractures were first described in the early 20th century by French surgeon René Le Fort, who conducted experiments in which blunt force was applied to the midface of cadavers.

Переломы Ле-Фора - это сложные (комплексные) переломы лицевых костей, возникающие в результате высокой силы удара по структурам средней части лица и характеризуются различной степенью черепно-лицевых диссоциаций (разъединений), охватывающие несколько лицевых контрфорсов. Эти переломы были впервые описаны в начале 20 века французским хирургом Рене Ле Фором, который проводил эксперименты, в которых тупая сила был применена к средней зоне лица трупов.

Teaching Point *Le Fort described three common fracture patterns, each caused by a force of a different magnitude and all including a fracture through the pterygoid plates (Fig 3). Depending on the distribution of forces through the facial skeleton, multiple Le Fort fracture patterns may occur at the same time, and different combinations may occur on the two sides of the face (eg, type I and II fractures on the left side, and type II and III fractures on the right).*

Teaching Point Ле-Фором описаны три общих закономерностей переломов, каждый нанесенный силой различной величины, и все включают переломы через крыловидные отростки (рис. 3). В зависимости от распределения сил по лицевому скелету, множественных паттерны переломов Ле Фор могут происходить одновременно, и разные комбинации могут возникнуть на обеих сторонах лица (например, переломы Тип I и II на левой стороне, а II и III типы переломов справа).

Le Fort fractures. Three-dimensional CT images of an adult skull in frontal **(a)** and lateral **(b)** orientations with color overlays show the osseous facial structures that are typically affected by type I (red), type II (blue), and type III (yellow) Le Fort fractures.

Ле-Фор-переломы. Трехмерная КТ-изображения черепа взрослого во фронтальной (а) и боковой (б) проекциях с цветными накладками показывают костно лицевые структуры, которые обычно поражаются при Типе I (красные), Типе II (синий) и Типе III (желтый) переломов Ле Фор.

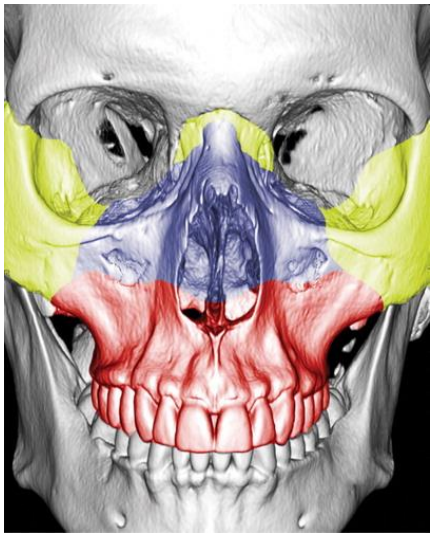

Figure 3a

Figure 3b

A type I Le Fort fracture, also known as a Guérin fracture or "floating palate," results in separation of the hard palate (lower transverse maxillary buttress) from the remainder of the face and the skull base. This fracture pattern is horizontally oriented and spans the anterior, lateral, and medial maxillary walls, transecting the inferior margin of the piriform aperture and nasal septum and extending posteriorly through the pterygoid plates (Fig 4a, 4d, 4e). Because the fracture extends anteroposteriorly in the axial plane, it is typically best depicted on coronal and three-dimensional images.

I тип перелома Ле Фор, также известный как перелом Герена (Guérin) или "плавающей неба", проявляющийся в отделении твердого неба (нижний поперечный верхнечелюстной контрфорс) от остальной части лица и основания черепа. Эта модель перелома горизонтально ориентированного и поражающего переднюю, латеральную (заднюю), и медиальную стенки верхнечелюстной пазухи, рассекающий нижний край грушевидной апертуры и носовой перегородки и распространяющиеся кзади через крыловидные отростка (Рис. 4a, 4d, 4e). Так как перелом распространяется в переднезаднем направлении в осевой плоскости, он обычно лучше виден изображенные на корональных и трехмерных изображениях.

Multiple Le Fort fractures in the same patient. (Color keys correspond to the region affected by the fracture type shown with the same color in Fig 3.)

Множественные переломы Ле Фор у одного и того же пациента. (Цвета стрелок соответствуют цветам повреждаемых регионов, как на Рис. 3.)

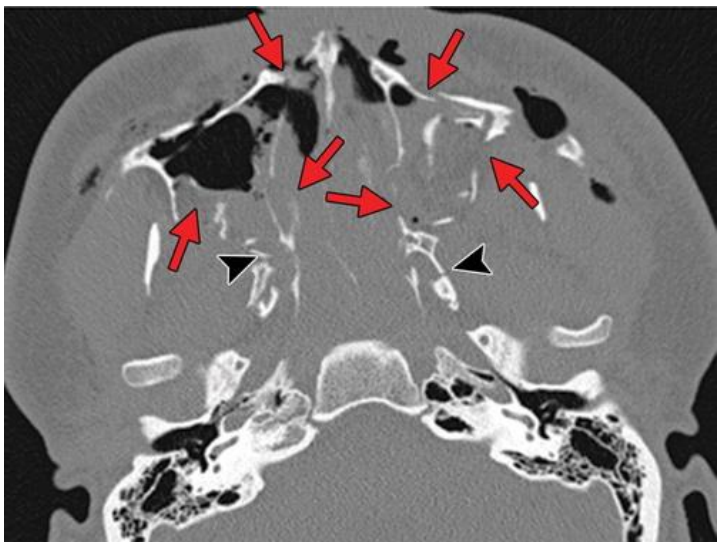

(4a) *Axial unenhanced CT image at an inferior level of the maxillary sinuses demonstrates bilateral fractures through the pterygoid plates (arrowheads) and maxillary sinus walls (red arrows), findings indicative of type I Le Fort fractures. Pterygomaxillary dissociation due to fracture extension through the pterygoid plate is a criterion for Le Fort classification.*

(4a) Аксиальное неконтрастное КТ-изображение на нижнем уровне гайморовых пазух демонстрирует двусторонние переломы через крыловидные отростки (наконечники стрел) и стенки верхнечелюстных пазух (красные стрелки), эти признаки указывают на I тип перелома Ле Фор. Крыловидноверхнечелюстное (Pterygomaxillary) разъединение / диссоциация из-за расширения перелома через крыловидные отростки является критерием для классификации Ле Форт.

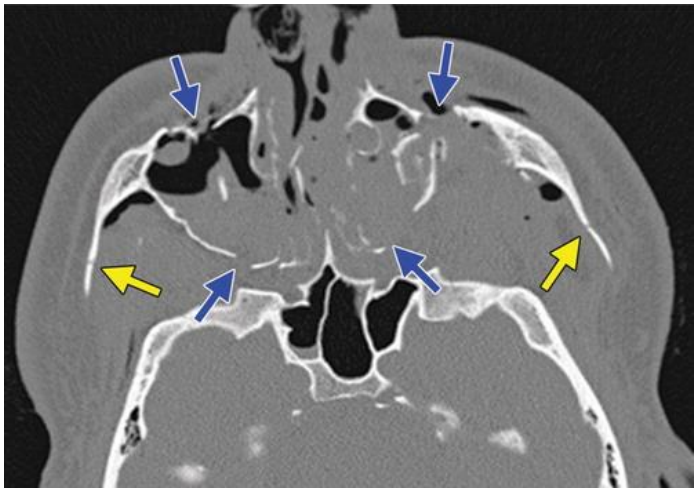

(4b) *Axial unenhanced CT image at a superior level of the maxillary sinuses depicts fractures through the medial margins of the anterior and posterior maxillary walls, which are characteristic of type II Le Fort fractures (blue arrows), and nondisplaced fractures through the zygomatic arch, which are a component of type III Le Fort fractures (yellow arrows).*

(4b) Аксиальное неконтрастное КТ-изображение на верхнем уровне гайморовых пазух изображает переломы через медиальные края передней и задней стенок верхнечелюстной пазухи, которые характерны для перелома II типа Ле Фор (синие стрелки), и через переломы скуловой дуги без смещения (nondisplaced), которые являются частью переломов III типа Ле Фор (желтые стрелки).

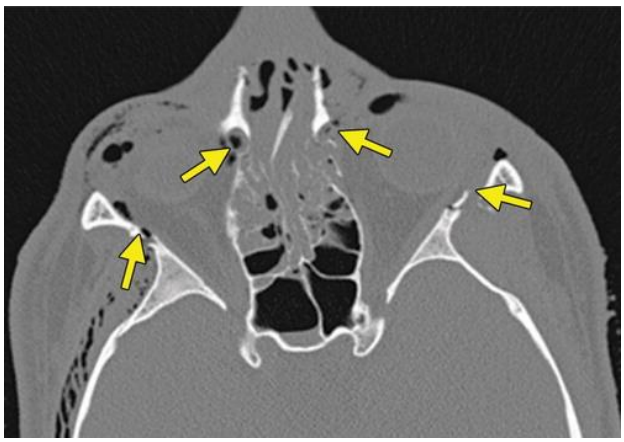

(4c) *Axial unenhanced CT image at the level of the orbits shows fractures through the nasal bridge, medial orbital walls, and lateral orbital walls (yellow arrows), findings indicative of type III Le Fort fractures.*

(4c) Аксиальное неконтрастное КТ-изображение на уровне орбит показывает переломы через спинку носа, медиальные стенки глазниц и латеральные стенки глазниц (желтые стрелки), признаки свидетельствуют о переломе III типа Ле Фор.

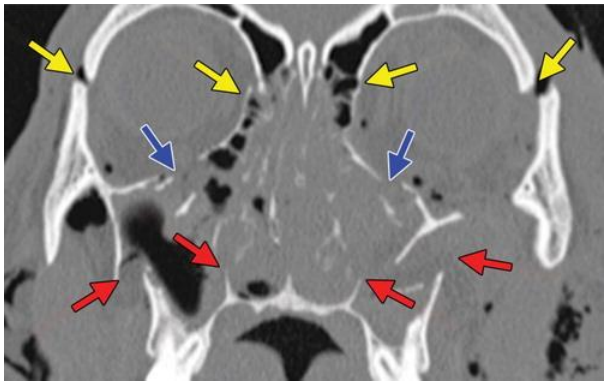

(4d) *Coronal unenhanced CT image demonstrates type I Le Fort fractures of the inferior aspect of the maxillary sinus walls (red arrows), type II Le Fort fractures of the inferomedial orbital walls (blue arrows), and type III Le Fort fractures of the medial and lateral orbital walls (yellow arrows).*

(4d) Корональное неконтрастное КТ изображение демонстрирует перелом I типа по Ле Форт – переломы нижних поверхностей стенок верхнечелюстных пазух (красные стрелки), перелом II типа по Ле Фор - переломы нижне-медиальных (inferomedial) стенок глазницы (синие стрелки), и перелом III типа по Ле Фор - переломы медиальной и латеральной стенок глазницы (желтые стрелки).

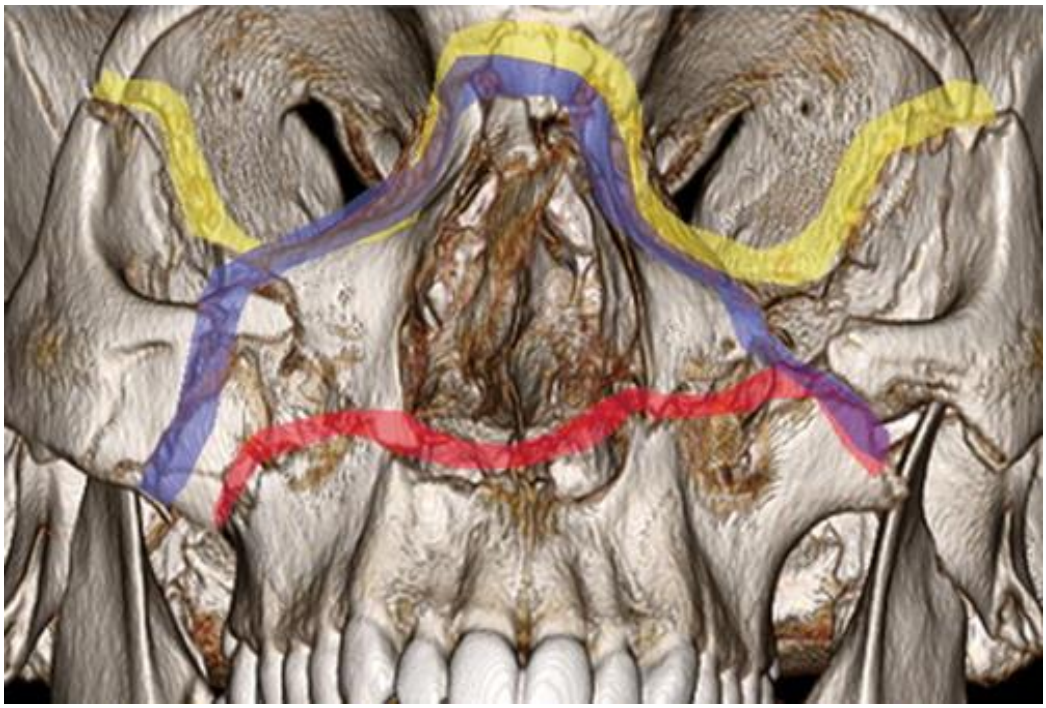

(4e) *Three-dimensional CT image in frontal orientation delineates type I (red), II (blue), and III (yellow) Le Fort fractures.*

Трехмерные изображения КТ во фронтальной проекции отмечают переломы типjd I (красный), II (синий) и III (желтый) по Ле Фор.

A type II Le Fort fracture, also known as a "pyramidal" fracture, produces a pyramid-shaped maxillary fragment that may move independently of the rest of the upper midface and skull base. The apex of the pyramid is situated at or just inferior to the nasofrontal suture. The obliquely oriented fracture extends through the medial orbital wall, orbital floor, and zygomaticomaxillary suture, but spares the zygomatic bone (Fig 4b, 4d, 4e).

Перелом II типа по Ле Фор перелом, также известен как "пирамидальный" перелом, производит пирамидальной формы верхнечелюстной фрагмент, которые может двигаться независимо от остальной верхней части средней части лица и основания черепа. Вершина пирамиды находится на уровне или чуть ниже носолобного (nasofrontal) шва. Косо ориентированные линии перелома проходит через медиальные стенки глазниц, «пол» (нижние стенки) орбит и скуловерхнечелюстный (zygomaticomaxillary) швы, но щадит скуловые кости (Рис. 4b, 4d, 4e).

This fracture spans the superior medial maxillary, inferior lateral maxillary, upper transverse maxillary, and posterior maxillary buttresses. Axial and coronal reformatted images are useful for visualizing the extension of a type II Le Fort fracture in an oblique plane through the medial and inferior orbital walls.

Этот перелом охватывает верхне-медиальный верхнечелюстной, нижний латеральный верхнечелюстной, верхний поперечный верхнечелюстной и задний верхнечелюстные контрфорсы. Аксиальные изображения и корональные реконструкции полезны для визуализации распространения II типа перелома Ле Фор в косой плоскости, проходящей через медиальную и нижние стенки глазницы.

A type III Le Fort fracture, also known as craniofacial dissociation, causes complete dissociation of the face from the skull base, as the name implies. This fracture begins at the nasofrontal suture and travels laterally through the medial and lateral orbital walls and zygomatic arch; thus, a type III Le Fort fracture, unlike types I and II, involves the zygomatic bone (Fig 4b–Fig 4e).

Перелом III типа по Ле Фор, также известный как черепно-лицевая диссоциация (разъединение), приводит к полной диссоциации лицевых костей от основания черепа, как видно из названия. Этот перелом начинается в носолобном (nasofrontal) шве и проходит в боковом направлении по медиальной и латеральной стенкам орбит и скуловой дуги; таким образом, перелом III типа Ле Фор, в отличие от I и II типов, включает скуловой кости (Рис. 4b - Рис. 4e).

The facial buttresses affected by type III Le Fort fractures are the superior portions of the medial maxillary and lateral maxillary, upper transverse maxillary, and posterior maxillary buttresses. Identification of the extension of fracture to the lateral orbital wall and zygomatic arch on axial or coronal images of the face helps distinguish type III from type II Le Fort fracture, since involvement of the nasofrontal suture and medial orbital walls is common to both.

Лицевые контрфорсы, повреждаемые при Тип III перелома Ле Фор – это верхняя часть медиального верхнечелюстного и латерального верхнечелюстного, верхний поперечный верхнечелюстной и задний верхнечелюстной контрфорсы. Определение распространения перелома на латеральную стенку глазницы и скуловую дугу на аксиальных или корональных изображениях лица помогает различать Перелом III типа от перелома II типа Ле Фор, вовлечение носолобного (nasofrontal) шва и медиальных стенок глазниц является общим для обоих.

Surgical fixation *of Le Fort fractures is achieved with rigid plates and screws placed along the fractured facial buttresses (Fig 5). The surgical procedure begins with restoration of the normal configuration of the medial and lateral maxillary buttresses to permit normal occlusion between the maxillary and mandibular teeth. Next, maxillomandibular fixation is performed to maintain dental occlusion during the rest of the repair procedure. Last, the anterior portions of the facial buttresses are repaired to restore facial dimensions and reestablish facial structural support, and the maxilla is rejoined to the calvaria (13).*

Хирургическая фиксация переломов Ле Фор достигается с помощью жестких пластин и винтов, расположенных вдоль переломов лицевых контрфорсов (Рис. 5). Хирургическая процедура начинается с восстановления нормальной конфигурации медиальной и латеральной верхнечелюстных контрфорсов для обеспечения нормального прикуса между верхней и нижней челюсти зубы. Далее, верхнее-нижнечелюстная (maxillomandibular) фиксация осуществляется для поддержания зубной окклюзии во время остальная часть процедуры сопоставления. Позже, передняя часть лицевого контрфорса восстанавливалась, чтобы восстановить размеры лица и восстановить структурную поддержку лица, и нижняя челюсть вновь присоединяется к черепу (13).

Le Fort fractures before and after internal fixation. (Color keys in Fig 5a correspond to the fractured region with the same color in Fig 3; color keys in Fig 5b correspond to the buttress with the same color in Fig 1.)

Ле-Форт-переломы до и после внутренней фиксации. (Цвет зон на рис. 5А соответствует сломанной области с таким же цветом на рис. 3; Цвет зон на Рис. 5Б соответствует контрфорсам с тем же цветом на рис. 1.)

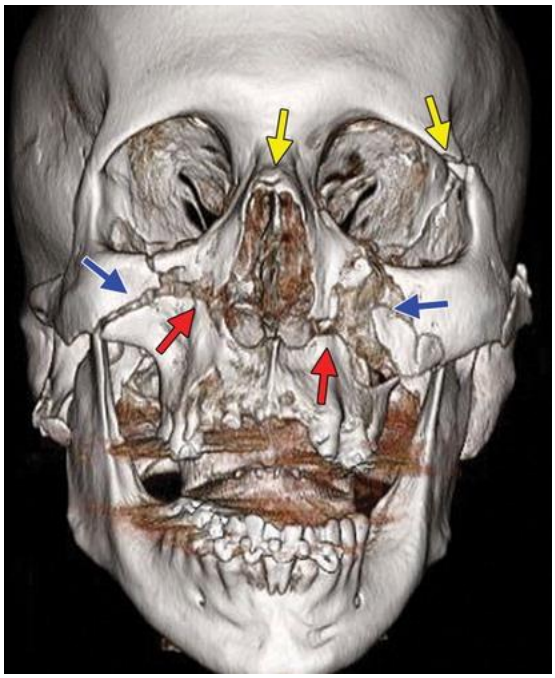

Figure 5a

(a) *Three-dimensional CT image of facial bones demonstrates bilateral type I (red arrows) and type II (blue arrows) and left-sided type III (yellow arrows) Le Fort fractures.*

(a) Трехмерное изображение КТ костей лицевого черепа демонстрирует двусторонний Тип I (красные стрелки) и II типа (синие стрелки) и левосторонний Тип III (желтые стрелки) Ле Форт переломы.

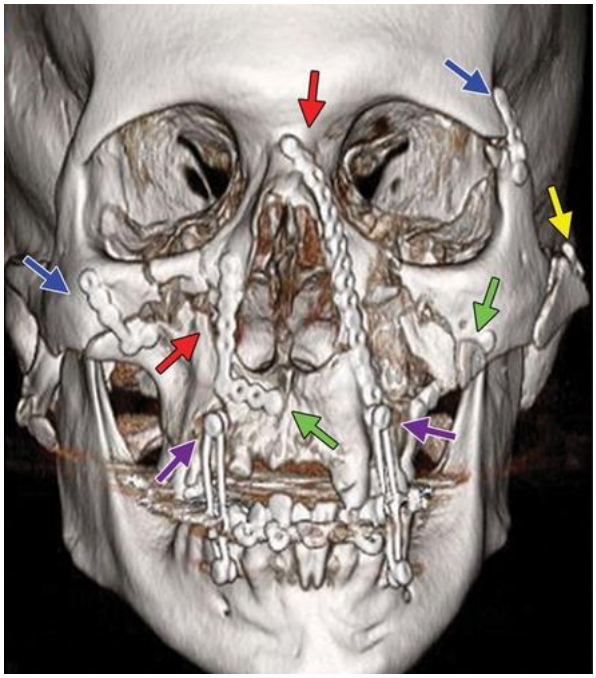

Figure 5b

(b) *Three-dimensional CT image obtained after internal fixation of the fractures shows plates and screws spanning the medial maxillary (red arrows), lateral maxillary (blue arrows), right lower transverse maxillary (green arrows), and right upper transverse maxillary (yellow arrow) buttresses. Maxillomandibular fixation devices also are seen (purple arrows).*

(b) Трехмерное КТ-изображение, полученное после внутренней фиксации переломов показывает, пластины и винты, охватывающие медиальные верхнечелюстные (красные

стрелки), латеральные верхнечелюстные (синие стрелки), правый нижний поперечный верхнечелюстной (зеленые стрелки), и правый верхний поперечный верхнечелюстной (желтая стрелка) контрфорсы. Также видная верхне-нижнечелюстная (maxillomandibular) фиксаторы (фиолетовые стрелки).

Fractures of the naso-orbitoethmoid (NOE) complex are caused by a high-impact force applied anteriorly to the nose and transmitted posteriorly through the ethmoid bone. Severe comminution of both medial maxillary buttresses results in a pattern of fractures involving the nasal bones and septum, ethmoid sinuses, and medial orbital walls. Frequent complications caused by fractures of the NOE complex include exophthalmos due to a decrease in intraorbital volume, telecanthus due to medial canthal tendon injury, and cerebrospinal fluid (CSF) rhinorrhea due to fracture through the cribriform plate.

Переломы назо-орбитоэтмоидального (naso-orbitoethmoid) (NOE) комплекса вызваны высоко энергетической силой, приложенной кпереди к носу и передающегося назад на решетчатую кость. Выраженная фрагментация (оскольчатость) обоих медиальных верхнечелюстных контрфорсов проявляется в модели переломов, вовлекающих носовые кости и прегородку, решетчатые клетки и медиальные стенки орбит. Частые осложнения, вызванные переломами NOE комплекса, включают экзофтальм из-за уменьшения внутриорбитального (intraorbital) объема, телекантус (telecanthus) вследствие разрыва медиальной кантальной (canthal) связки и ринореи (носотечения) спинномозговой жидкости (CSF) из-за перелома продырявленную пластины.

The Markowitz and Manson classification system categorizes fractures of the NOE complex according to whether the medial canthal tendon is involved, as follows: In type I NOE fractures, the medial canthal tendon is intact and connected to a single large fracture fragment; in type II fractures, the fracture is comminuted, and the medial canthal tendon is attached to a single bone fragment; in type III fractures, comminution extends to the medial canthal tendon insertion site on the anterior medial orbital wall at the level of the lacrimal fossa, with resultant avulsion of the tendon (Fig 6, 7) (14).

Система классификации Марковиц и Мэнсон'а (Markowitz and Manson) классифицирует переломы NOE комплекса, в зависимости от вовлечения медиальной кантальной связки, следующим образом:
Тип I NOE переломов - медиальная кантальная связка интактна и прикрепляется к единственному крупному фрагменту; во II типе переломов - перелом оскольчатый и медиальная кантальная связка прикрепляется к одиному из костных фрагментов; в III типе переломов, измельчение продолжается до места прикрепления медиальной кантальной связки на передней медиальной стенке глазницы на уровне слезной ямки, в результате отрыв связки (рис. 6, 7) (14).

Teaching Point *Although the tendon itself is not visible at multidetector CT, the radiologist's report of the degree of comminution of the medial orbital wall at the level of the lacrimal fossa may be helpful for surgical planning of medial canthal tendon repair.*

Teaching Point Хотя само сухожилие не видно на мультисрезовой КТ, отчет радиолога о степени измельчения медиальной стенки глазницы на уровне слезной ямке может быть полезным для хирургического планирования реконструкции медиальной кантальной связки

Three-dimensional CT images of an adult skull with graphic overlays depict the Markowitz and Manson classification system for classifying fractures of the NOE complex:

Трехмерная КТ-изображение черепа с графическими накладками изображают систему классификации Марковица и Мэнсона переломов NOE комплекса:

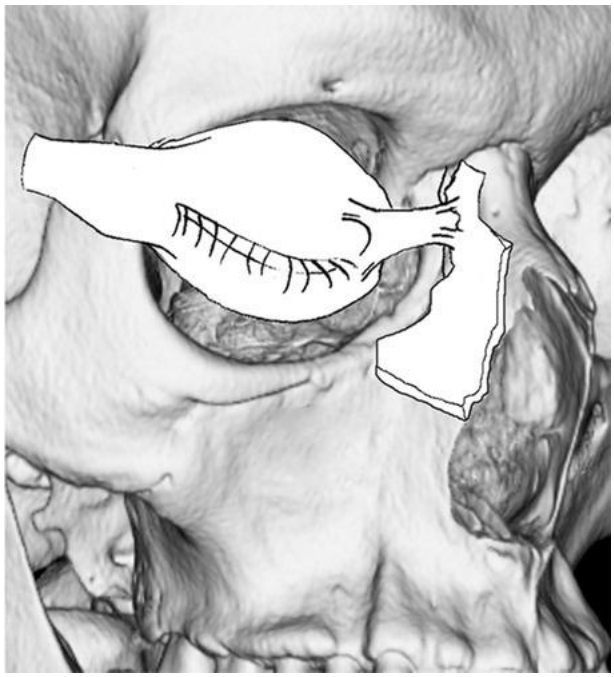

*type I NOE fracture **(a)**, characterized by a single large central fragment with attached medial canthal tendon;*
тип I NOE перелома **(a)**, характеризуется одним большим центральным фрагментом с прикрепленным медиальным кантальным сухожилием;

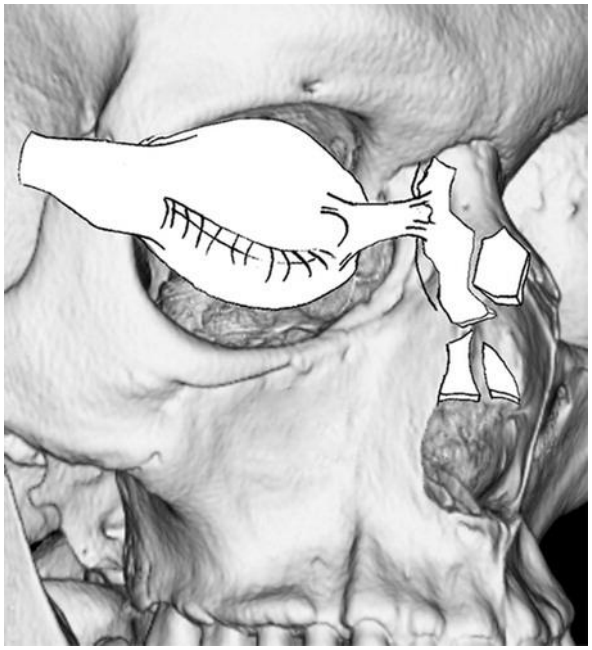

*type II NOE fracture **(b)**, characterized by comminution without extension to the medial canthal tendon attachment;*
II тип NOE перелома **(b)**, характеризуется измельчением без распространения на прикрепление медиального кантального сухожилия;

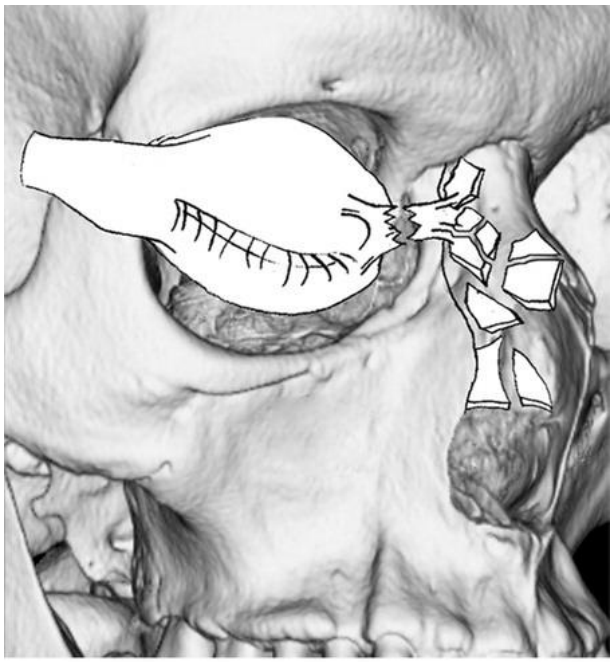

and type III NOE fracture **(c)**, characterized by comminution through the medial canthal tendon attachment, with resultant tendon avulsion.
и III типа NOE перелома **(c)**, характеризуется измельчением через место прикрепления медиального кантального сухожилия, в результате - отрыв сухожилия.

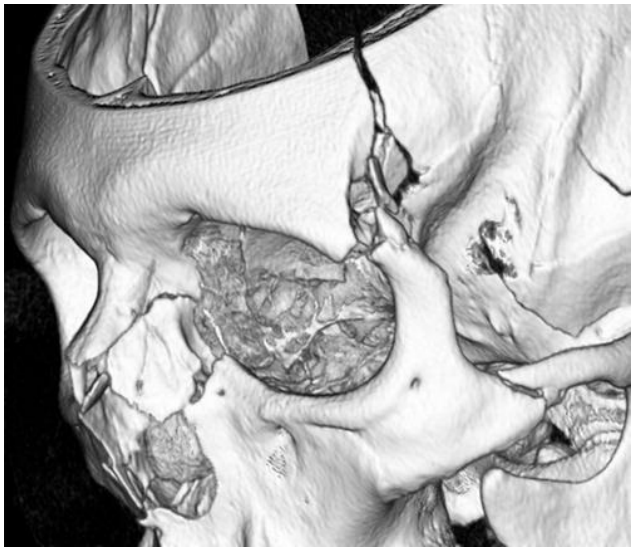

Figure 7 *Three-dimensional CT image of the left medial maxillary buttress in lateral oblique orientation shows a single fracture fragment that includes the lacrimal fossa at the expected insertion site of the medial canthal tendon, findings indicative of a type I NOE fracture. Fractures through the left frontal calvaria, lateral orbital rim, and zygomatic arch also are seen.*

Рис. 7. Трехмерное КТ изображение левого медиального верхнечелюстного контрфорса в латеральной косой проекции виден один осколок, которая включает слезную ямку на предполагаемое место прикрепления медиального canthal сухожилия, выводы указывают на I тип переломов NOE. Переломы через левый лобный свод черепа, латерального края орбиты и скуловой дуги тоже видны.

A fracture of the zygomaticomaxillary complex, also known as a tetrapod or quadripod fracture, is caused by a direct traumatic blow to the malar eminence, with resultant dissociation of the underlying zygomatic bone from the calvaria. The zygomatic bone constitutes part of the lateral orbital walls inferior to the frontal bone, the anterior and lateral maxillary sinus walls superior to

the hard palate, and the zygomatic arch anterior to the temporal bone and is normally connected to the rest of the facial skeleton and the calvaria by four sutures

Перелом скуловерхнечелюстного (zygomaticomaxillary) комплекса, также известный как переломы треноги или тетраноги (quadripod), вызвана прямым травматическим ударом по скуловому возвышению, с возникновением разобщения (диссоциации) скуловой кости от черепа. Скуловая кость образует часть латеральной стенок глазницы ниже лобной кости, переднюю и латеральную стенки верхнечелюстной пазухи выше твердого неба и скуловую дугу кпереди от височной кости и обычно связана с остальной частью лицевого скелета и свода черепа четырьмя швами.

A zygomaticomaxillary complex fracture extends through these four sutures (Figs 8, 9). Переломы скуловерхнечелюстного (zygomaticomaxillary) комплекса проходят через эти четыре шва (рис. 8, 9).

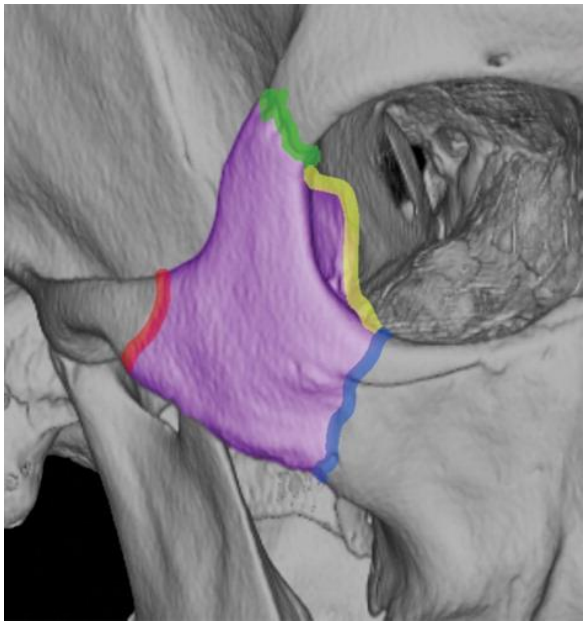

Figure 8 *Three-dimensional CT image with color overlays delineates the osseous anatomy of the zygomaticomaxillary complex: the zygomaticofrontal (green), zygomaticosphenoid (yellow), zygomaticomaxillary (blue), and zygomaticotemporal (red) sutures surrounding the zygomatic bone (purple).*

Рис. 8. Трехмерное КТ-изображение с цветными накладками очерчивает костную анатомию скуловерхнечелюстного (zygomaticomaxillary) комплекса: скулолобный (zygomaticofrontal) (зеленый), скулоклиновидный (zygomaticosphenoid) (желтый), скуловерхнечелюстной (zygomaticomaxillary) (синий) и скуловисочный (zygomaticotemporal) (красный) швы вокруг скуловой кости (фиолетовый).

This fracture pattern was previously known as a tripod fracture because only three disrupted sutures (the zygomaticofrontal, zygomaticomaxillary, and zygomaticotemporal sutures) could be discerned at screen-film radiography. However, the fracture actually extends posteriorly through the zygomaticosphenoid suture, the fourth component.

Этот паттерн перелома был ранее известен как перелом штатив (треноги), потому что повреждения только трех швов (zygomaticofrontal, zygomaticomaxillary и zygomaticotemporal) можно было увидеть на рентгенограмме. Тем не менее, перелом на самом деле простирается кзади через четвертый компонент, скулоклиновидный (zygomaticosphenoid) шов.

A zygomaticomaxillary complex fracture therefore disrupts both the lateral maxillary and upper transverse maxillary buttresses. Displaced zygomaticomaxillary complex fractures, which typically result from rotational forces applied on the zygomatic bone by the masseter muscle, may lead to difficulty in mastication because of infratemporal fossa occupation or increased orbital volume and resultant enophthalmos.

Следовательно, переломы скуловерхнечелюстного (zygomaticomaxillary) комплекса повреждают латеральный верхнечелюстной и верхний поперечный верхнечелюстной контрфорсы. Смещающие переломы zygomaticomaxillary комплекса, которые, как правило, исходит от сил вращения, приложенной к скуловой кости жевательной мышцы, может привести к затруднению жевания из-за оккупации подвисочной ямки или увеличение орбитального объема и результата enophthalmos.

Fractures of the zygomaticomaxillary complex. (Color keys correspond to the location with the same color in Fig 8.) ***(a–c)*** *Axial unenhanced CT images of the left orbital region show nondisplaced fractures through the left zygomaticofrontal (green arrow in* ***a****), zygomaticosphenoid (yellow arrow in* ***b****), zygomaticomaxillary (blue arrow in* ***c****), and zygomaticotemporal (red arrow in* ***c****) sutures. Переломы скулонижнечелюстного (zygomaticomaxillary) комплекса. (Цвета стрелок соответствуют участкам с тем же цветом на рис. 8.)* ***(a–c)***

Аксиальные КТ-изображения левой орбитальной области показывают переломы без смещения через левый скулолобный (zygomaticofrontal) (зеленая стрелка в **a**), скулоклиновидный (zygomaticosphenoid) (желтая стрелка в **b**), скуловерхнечелюстный (zygomaticomaxillary) (синяя стрелка в **c**), и скуловисочный (zygomaticotemporal) (красная стрелка в **c**) швы.

Figure 9a

\

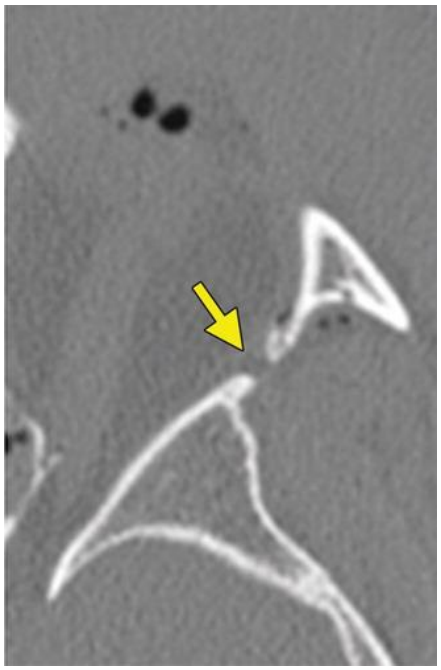

Figure 9b

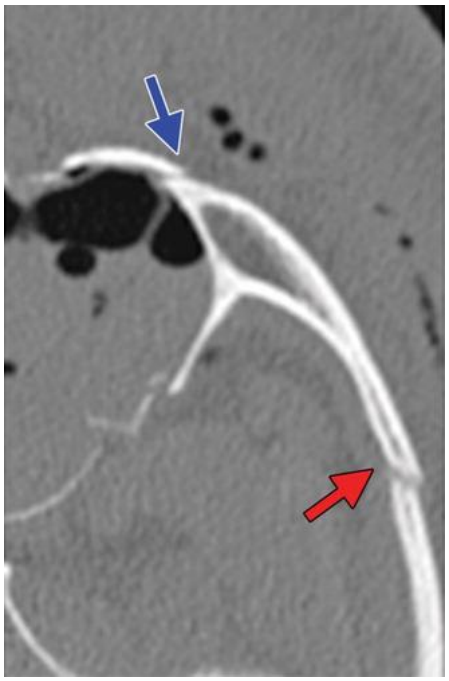

Figure 9c

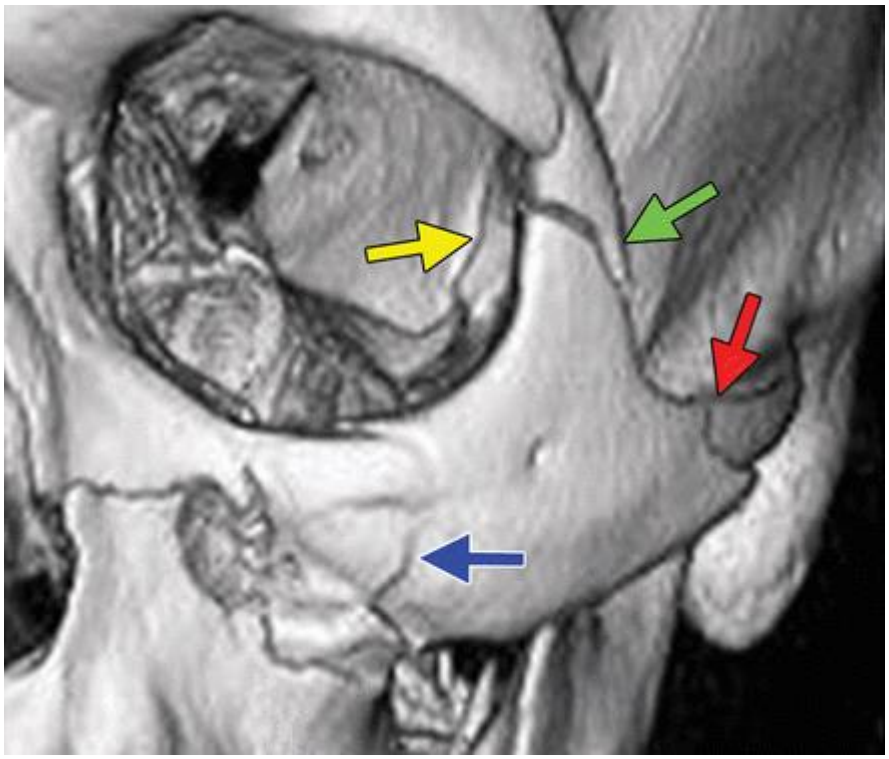

Figure 9d

(d) *Three-dimensional CT image of the upper left facial region shows a nondisplaced left zygomaticomaxillary complex fracture through the zygomaticofrontal (green arrow), zygomaticosphenoid (yellow arrow), zygomaticomaxillary (blue arrow), and zygomaticotemporal (red arrow) sutures.*

(**d**) Трехмерное изображение КТ левой верхней области лица показывает несмещаемый перелом левого скуловерхнечелюстного (zygomaticomaxillary) комплекса через zygomaticofrontal (зеленая стрелка), zygomaticosphenoid (желтая стрелка), zygomaticomaxillary (синяя стрелка), и zygomaticotemporal (красная стрелка) швы.

Zygomaticomaxillary complex fracture before and after internal fixation. (Color keys correspond to the suture with the same color in Fig 8.) ***(a)*** *Three-dimensional CT image of an adult face in oblique orientation depicts a right zygomaticomaxillary complex fracture with a nondisplaced zygomaticofrontal suture (green arrow), mildly displaced zygomaticomaxillary suture (blue arrow), and comminuted and displaced zygomatic arch extending through the zygomaticotemporal suture (red arrow); the zygomaticosphenoid suture was involved but is not depicted. A nondisplaced fracture of the base of the right coronoid process (arrowhead) also is seen.* ***(b)*** *Three-dimensional CT image in the same orientation demonstrates fixation of the zygomaticomaxillary and zygomaticotemporal sutures with plates and screws.*

Перелом скуловерхнечелюстного (Zygomaticomaxillary) комплекса до и после внутренней фиксации. (Цвет указателей соответствуют цветам швов на рис. 8.) **(a)** Трехмерное КТ изображение лица в косой проекции изображает перелом правого скуловерхнечелюстного (zygomaticomaxillary) без смещения скулолобного (zygomaticofrontal) шва (зеленая стрелка), слабо смещенного скуловерхнечелюстного (zygomaticomaxillary) шва (синяя стрелка), и оскольчатого перелома скуловой дуги со смещением, проходящий через скуловисочный (zygomaticotemporal) шов (красная стрелка); перелом скулоклиновидного (zygomaticosphenoid) шва есть, но не отображается. Несмещенный перелом основания правого венечного отростка (наконечник) также

отмечается. **(b)** Трехмерное КТ-изображение в той же проекции демонстрирует фиксацию zygomaticomaxillary и zygomaticotemporal швов с помощью накладок и винтов.

Surgical repair involves rigid plate-and-screw fixation of the involved facial buttresses to reapproximate the disrupted sutures and restore facial symmetry and orbital volume (Fig 10).

Хирургическое лечение включает в себя фиксацию жесткими пластинами и винтами соответствующих лицевых контрфорсов, чтобы соединить разрушенные швы и восстановить симметрию лица и орбитальный объем (рис. 10).

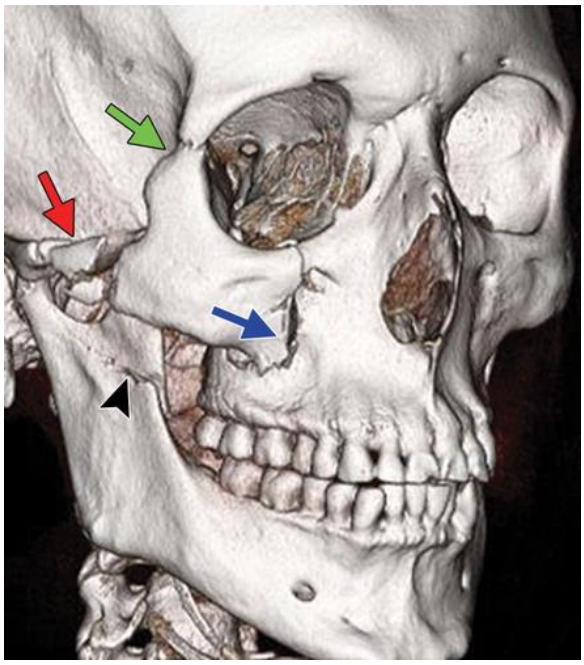

Figure 10a

Figure 10b

Fractures Involving a Single Facial Buttress – Переломы поражающие один лицевой конфорс

Fractures of the upper third of the face *typically affect the wall of the frontal sinus because the bone there is thinner than the rest of the frontal bone. Fractures may involve only the anterior sinus wall or extend into the posterior wall. Posterior wall extension creates a communication between the frontal sinus and the anterior cranial fossa, a condition that increases the likelihood of complications such as CSF rhinorrhea, brain herniation, and intracranial infection (Fig 11). A fracture along the medial aspect of the frontal sinus may extend into the nasofrontal duct, causing a mucocele that obstructs sinus drainage and necessitates surgical correction or frontal sinus cranialization.*

Переломы верхней трети лица, как правило, повреждают стенки лобной пазухи, потому что кость там тоньше, чем остальная часть лобной кости. Переломы может включать в себя только передней стенки пазухи или на заднюю стенку. Расширение краев перелома задней стенки создает связь между лобной пазухи и передней черепной ямкой, условие, которое увеличивает вероятность осложнений, таких как ринорея ликвором (CSF), вклинения мозга, а также внутричерепные инфекции (рис. 11). Перелом вдоль медиальной части лобной пазухи может распространяться на носолобный (nasofrontal) проток, вызывая мукоцеле, что затрудняет дренаж и требует хирургической коррекции или краниализации (cranialization0 лобной пазухи (**Краниализация** допускает удаление задней стенки пазухи, слизистой оболочки и облитерацию носо носо -лобного лобного канала. При этом лобовые доли заполняют пространство, которое образовалось, вплоть до передней стенки ликвидированной образовалось, вплоть до передней стенки ликвидированной пазухи)

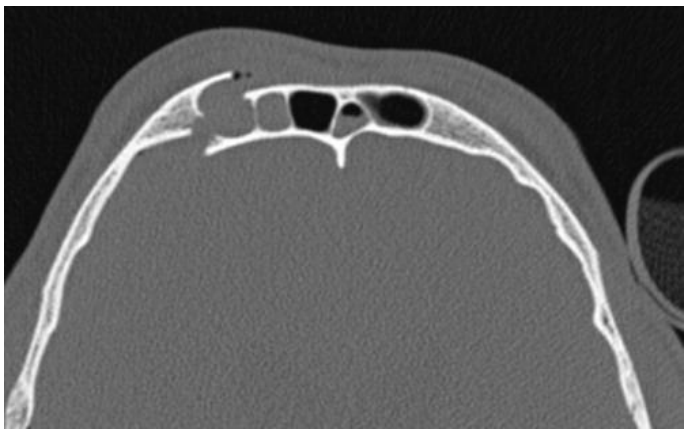

Figure 11 *Frontal sinus fracture. Axial unenhanced CT image of the frontal bone demonstrates a mildly displaced fracture of the anterior and posterior walls of the right frontal sinus with associated opacification of the right frontal sinus and small foci of pneumocephalus.*

Рис. 11 Перелом лобной пазухи. Аксиальное КТ-изображение лобной кости демонстрирует перелом передней и задней стенок правой лобной пазухи с умеренным смещением , в сочетании со снижением пневматизации правой лобной пазухи и мелких очагов пневмоцефалии.

Nasal bone fractures *are the most common of all facial skeletal injuries because of the superficial location of the nose and the relative thinness of the bone. Fractures of nasal bone typically result from blunt force applied from either an anterior or a lateral direction. They are classified according to the anatomic plane involved, as follows:*
Type 1 fractures are limited to the region beneath a plane extending from the caudal tip of the nose to the anterior nasal spine and do not involve the nasal septum;
type 2 fractures involve the septum as well as the anterior nasal spine;
and type 3 fractures involve orbital bone and, possibly, intracranial structures as well as the

nasal bone and septum (Fig 12). A fracture that extends into the nasal cartilage may disrupt the perichondrium, causing a septal hematoma, with potential complications including impaired nasal breathing, abscess formation, and necrosis with resultant septal perforation.

Переломы костей носа являются наиболее распространенными из всех скелетной травмы лица из-за поверхностного расположения носа и относительно тонких костей. Переломы носовой кости, обычно в результате удара тупым предметом, наносится либо из переднего или из бокового направления. Они классифицируются в зависимости от вовлеченной анатомической плоскости, а именно:
Тип 1 переломы - ограничены областью от краниального кончика носа до передней носовой ости и не предполагают повреждения носовой перегородки;
2 Тип переломов вовлекает перегородку, а также переднюю носовую ость;
и тип 3-переломы вовлекают кости орбиты, и, возможно, внутричерепные структуры, а также кости носа и носовую перегородку (рис. 12).
Перелом, проходя через носовой хрящ повредить нарушить надхрящницу (perichondrium), вызывая гематому перегородки, с потенциальными осложнениями, включая нарушение носового дыхания, формирование абсцесса и некроза с последующей перфорацией носовой перегородки.

Nasal bone fractures. (a) *Axial unenhanced CT image shows a nondisplaced type 1 fracture through the right nasal bone. Chronic dehiscence of the left orbital plate of ethmoid bone is incidentally seen.*
Переломы носовых костей. (a) Аксиальне КТ-изображение Тип 1 перелома - правой носовой кости (без смещения). Случайно отмечается хроническое растрескивание (деформация) левой орбитальной пластинки решетчатой кости

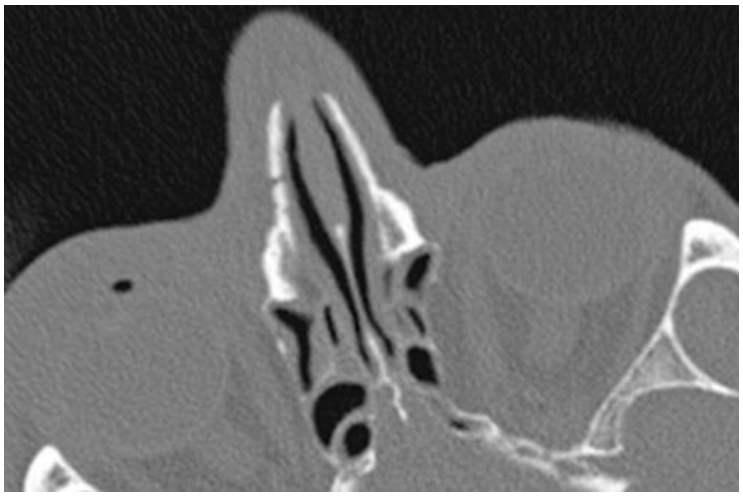

Figure 12a

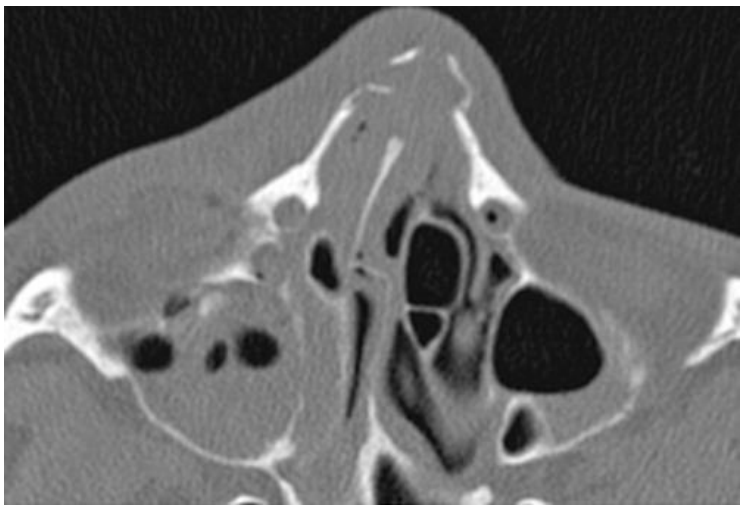

Figure 12b

(b) *Axial unenhanced CT image depicts mildly comminuted and displaced type 2 fractures through the bilateral nasal bones and nasal septum.*
(b) Аксиальное КТ-изображение отображает двусторонний малооскольчатый со смещением перелом носовых костей носовой перегородки 2 типа.

Isolated zygomatic arch fractures *may be found in patients with direct trauma to the posterior aspect of the upper transverse maxillary buttress. This fracture type is not to be confused with a zygomaticomaxillary complex fracture, which extends anteriorly to affect the lateral orbital wall. Given the ringlike structure of the zygomatic arch, the typical fracture pattern is segmental with mild comminution, occasionally involving the zygomaticotemporal suture, and, possibly, depression of bone fragments into the infratemporal fossa. Impingement of the temporalis muscle or adjacent mandibular coronoid process by displaced bone fragments may lead to trismus (Fig 13).*

Изолированные переломы скуловой дуги могут быть обнаружены у пациентов с прямой травмой задней поверхности верхнего поперечного верхнечелюстного контрфорса. Этот тип перелома не надо путать с переломами скуловерхнечелюстного (zygomaticomaxillary) комплекса, который рапространяется спереди, повреждая латеральную стенку орбиты. С учетом кольцевидного строения скуловой дуги, типичная схема разрушения - сегментарная с малой оскольчатостью, иногда с участием скуловисочного (zygomaticotemporal) шва, и, возможно, вдавления отломков в подвисочную ямку. Сдавление височной мышцы или прилегающего венечного отростка нижней челюсти от смещения отломков может привести к тризму (рис. 13).
(**Тризм** (trismus. греч. trismos писк, скрежет) сведение челюстей в результате тонического спазма жевательной мускулатуры)

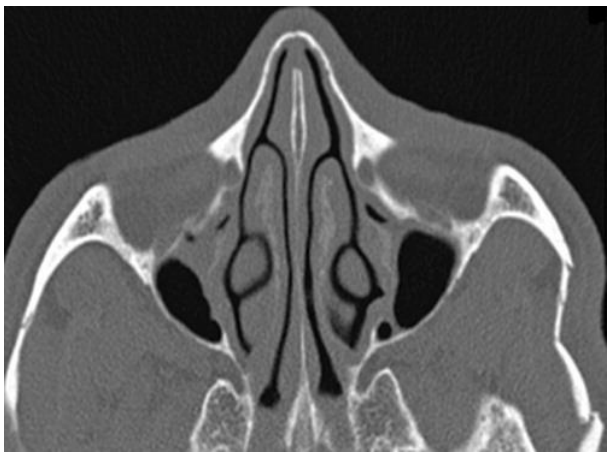

Figure 13 *Zygomatic arch fracture. Axial unenhanced CT image demonstrates a comminuted and depressed fracture of the left zygomatic arch with resultant compression of the underlying temporalis muscle, a condition that could lead to trismus.*

Рисунок 13 Перелом Скуловой дуги. Аксиальное КТ-изображение демонстрирует оскольчатый и вдавленный (депрессионный) перелом левой скуловой дуги с последующим сдавлением подлежащей (нижележащей) височной мышцы, условие, которое может привести к тризму.

Alveolar process fracture, *the most common maxillary fracture pattern, affects the lower transverse maxillary buttress. This type of fracture may result from direct force applied to the alveolar process or from indirect force transmitted from the underlying teeth via the base of the dental crown, which acts as a fulcrum. Because of the abundance of bacteria in the mouth, a fracture of the alveolar process is treated as an open fracture in which there is a breach of the overlying mucosa necessitating surgical débridement and prophylactic antibiotics. Potential complications of alveolar process fractures include dental root avulsion, crown or root fracture, dental intrusion or extrusion, and malocclusion (Fig 14) (15).*

Перелом альвеолярного отростка, наиболее распространенный тип верхнечелюстного перелома, повреждает нижний поперечны1 верхнечелюстной контрфорс. Этот тип перелома может возникнуть в результате прямого воздействия на альвеолярный отросток или косвенные силы, передаваемой от корня зуба через основание зубной коронки, которая выступает в качестве опоры. Из-за обилия бактерий в полости рта, перелом альвеолярного отростка рассматривается как открытый перелом, в котором есть повреждения вышележащей слизистой оболочки, что требует хирургического обработки раны (débridement) и профилактической антибиотикотерапии. Потенциальные осложнения переломы альвеолярного отростка включают отрыв корня зуба, коронки или перелом корня, дентальную интрузию или экструзию, и неправильный прикус (Рис. 14) (15).

Figure 14 *Fracture of the maxillary alveolar process. Axial unenhanced CT image depicts a fracture of the maxillary alveolar process, with resultant avulsion of the medial and right lateral maxillary incisors.*

Рисунок 14 Перелом альвеолярного отростка верхней челюсти. Аксиальные КТ-изображения изображен перелом альвеолярного отростка верхней челюсти, в результате чего отрыв медиальных и правого латерального резцов верхней челюсти.

The orbital wall is formed by the medial maxillary, lateral maxillary, and upper transverse buttresses as well as the osseous floor of the anterior cranial fossa. Single-buttress fractures of the orbit typically are the result of direct traumatic force to the globe, which produces an orbital "blowout" fracture as the orbital wall is displaced outward, away from the orbit (Fig 15). The part of the orbital wall most frequently affected by blowout fractures is the inferior part; the medial part is the next most frequently affected. Complications of orbital blowout fractures include extraocular muscle herniation and entrapment, intraorbital hemorrhage, globe injury, and injury to the infraorbital nerve in the presence of an orbital floor fracture. Internal fixation of orbital blowout fractures typically involves replacement or reinforcement of the fractured part of the orbital wall with a mesh material to restore orbital volume and provide a barrier against the herniation of intraorbital contents into the maxillary sinus (Fig 16).

Стенка орбиты образована медиальной частью верхней челюсти, латеральной частью верхней челюсти и верхнего поперечной верхнечелюстного конфорса, как костного «пола» передней черепной ямки. Перелом одного контрфорса орбиты, как правило, являются результатом прямой травмирующей силы глаза, которая производит орбитальный "взрыв", при котором травмированные стенки орбиты смещаются наружу, прочь от орбиты (рис. 15). Часть стенки глазницы наиболее часто поражаемая «взрывным» - это нижняя часть; медиальная часть – следующая по частоте поражения. Осложнения «взрывных» переломов орбиты включать экстраокулярный пролапс и ущемление мышц глаза, внутриглазничное кровоизлияние, травмы глазного яблока и повреждения глазного нерва при перелома пола орбиты. Внутренняя фиксация «взрывного» перелома орбиты, как правило, включает репозициюу или укрепление (армирование) сломанной части стенки глазницы с помощью сетчатого материала для восстановления орбитального объема и обеспечения барьера против пролапса внутриорбитальных тканей в верхнечелюстную пазуху (рис. 16).

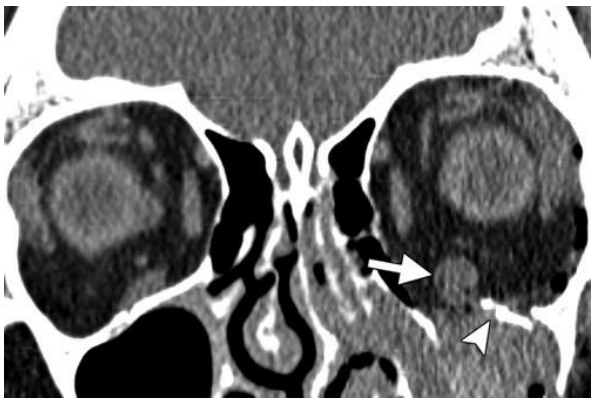

Figure 15 *Orbital blowout fracture. Coronal unenhanced CT image shows a displaced blowout fracture of the left inferior orbital wall with resultant entrapment of the inferior rectus muscle (arrow), which appears rounded in comparison with the normal right inferior rectus muscle. The fracture extends through the inferior orbital canal (arrowhead).*

Рисунок 15 «Взрывной» перелом орбиты. Корональные КТ-изображения КТ предсталяют «взрывной» перелом со смещением нижней стенки левой глазницы с последующим ущемлением нижней прямой мышцы (стрелка), которая визуализируется округлой по сравнении с обычной правой нижней прямой мышцы. Перелом проходит через нижнюю глазничную щель (канал) (наконечник).

Orbital blowout fracture before and after fixation - «Взрывной» перелом орбиты до и после фиксации.

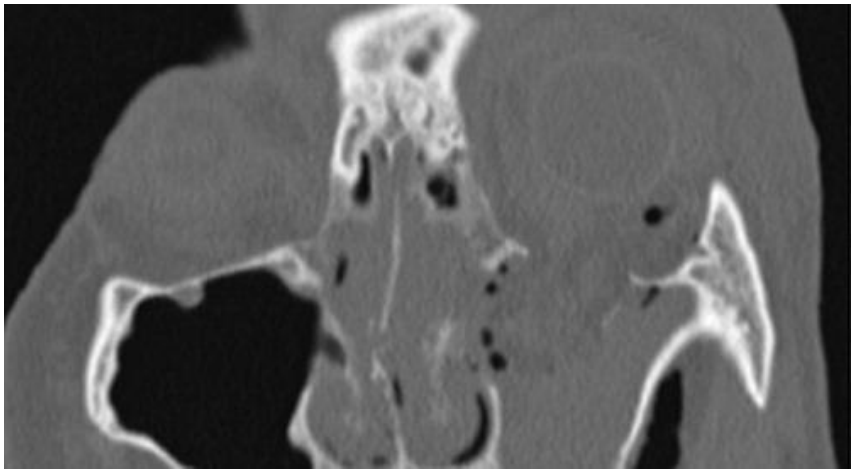

Figure 16a

(a) *Coronal unenhanced CT image demonstrates a left inferior orbital blowout fracture with herniation of intraorbital fat and the inferior rectus muscle.*
(a) Корональное КТ-изображение КТ демонстрирует «взрывной» перелом нижней стенки левой орбиты с пролапсом внутриорбитального жира и нижней прямой мышцы.

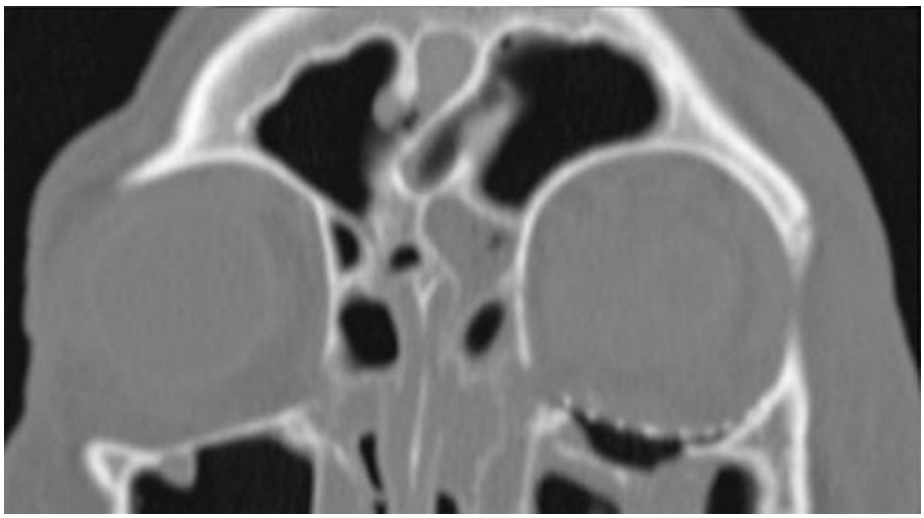

Figure 16b

(b) *Coronal unenhanced CT image obtained after surgical fixation depicts metallic surgical mesh placed along the inferior orbital wall fracture. The position and appearance of the left inferior rectus muscle are normal.*
(b) Корональные КТ-изображения, полученные после хирургической фиксации металлической хирургической сеткой установленной вдоль перелома нижней стенки глазницы. Положение и внешний вид левая нижняя прямая мышца нормальные.

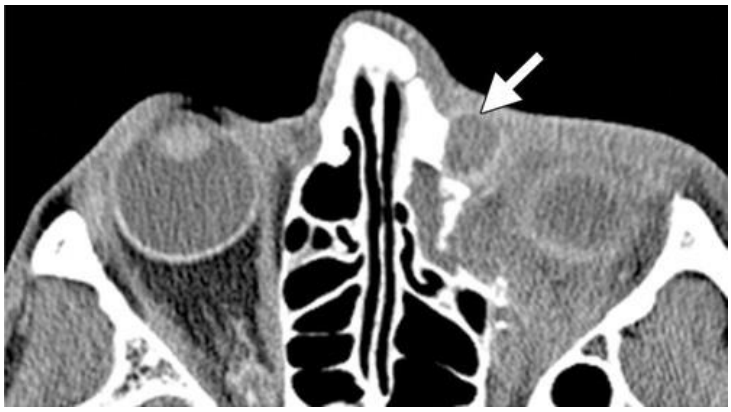

Figure 16c

(c) *Axial contrast-enhanced CT image obtained at follow-up shows dilatation and rimlike enhancement of the left lacrimal duct (arrow), findings indicative of dacryocystitis secondary to lacrimal duct obstruction, a complication of either fracture or surgical fixation.*

(c) Аксиальный контрастно усиленное КТ-изображение, полученных при контроле демонстрирует расширенный контрастно усиленной кольцевидный левый слезный проток (стрелка), результаты свидетельствуют о вторичном дакриоцистите из-за обструкции слезного канала, осложнение либо перелома или хирургической фиксации.

Two other types of orbital wall fracture are the orbital roof fracture and the pediatric "trapdoor" fracture. The orbital roof is the only part of the orbital wall that separates the anterior cranial fossa from the intraorbital contents. A fracture through the orbital roof can result in a dural tear, with resultant CSF leakage or brain herniation (Fig 17).

Два других типа переломов стенок орбит: перелом крыши орбитыальной перелома крыши и детского прелома по типу "люка" перелом. «Крыша» орбиты –это только часть орбитальной стенки, которая отделяет переднюю черепную ямку от инфраорбитального

(intraorbital) содержимого. Перелом через глазничные «крыши» может привести к разрыву твердой мозговой оболочки, с возникновением «утечек» спинномозговой жидкости или мозговых грыж (Рис. 17).

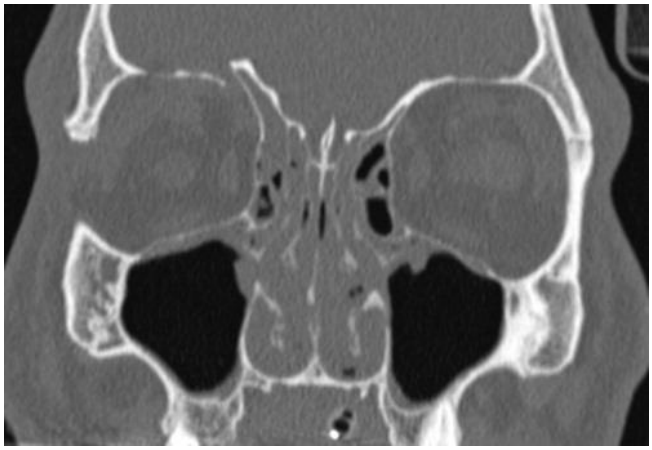

Figure 17 Orbital roof fracture*. Coronal unenhanced CT image demonstrates mild inferior displacement of a right orbital roof fracture with an adjacent extraconal hemorrhage.*

Рисунок 17 Перелом крыши орбиты. Корональное КТ демонстрирует слабое смещение вниз перелома крыши правой орбиты с прилежащим экстракональным кровоизлиянием. (Экстракональное пространство - область за пределами мышечного конуса)

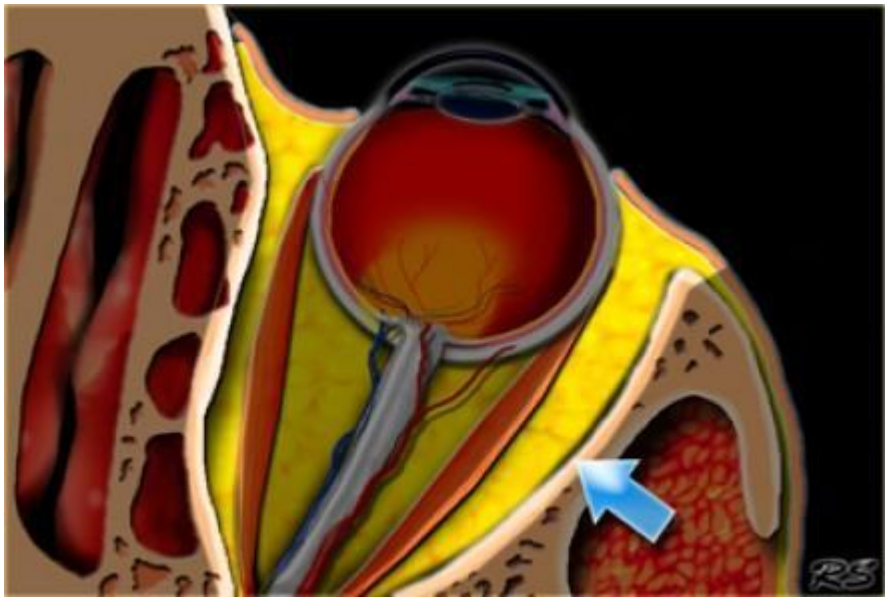

The trapdoor fracture *is an inferior orbital blowout fracture in which the inferior rectus muscle herniates into the underlying maxillary sinus before the fractured fragment returns to its original position, entrapping the muscle. This type of fracture typically occurs in children. On coronal multidetector CT images, the inferior rectus muscle is seen inferior to the orbital floor, with or without visualization of the fractured fragment of the inferior orbital wall.*

«Взрывной» перелом нижней стенки орбиты по типу «люка», при котором нижняя прямая мышца пролабирует в нижележащую верхнечелюстную пазуху, при котором сломанный фрагмент возвращается в исходное положение, ущемляя мышцы. Этот тип перелома обычно возникает у детей. На корональной мультиспиральной КТ, нижняя прямая мышца виднеется ниже «пола» орбиты, с или без визуализации фрагмента перелом нижней стенки глазницы.

Teaching Point *The mandible is a U-shaped bone that is connected to the calvaria through the temporomandibular joints, creating a ringlike structure (Fig 18). Because of this ringlike configuration, a traumatic blow to the mandible typically produces at least two discrete fractures.*

Teaching Point Нижняя челюсть представляет собой U -образную кость, которая соединяется к черепу через височно-нижнечелюстные суставы, создавая кольцевидную структуру (Рис. 18). Из-за этого кольцевидной конфигурации, травматический удар по челюсти, как правило, производят по крайней мере на два отдельных перелома.

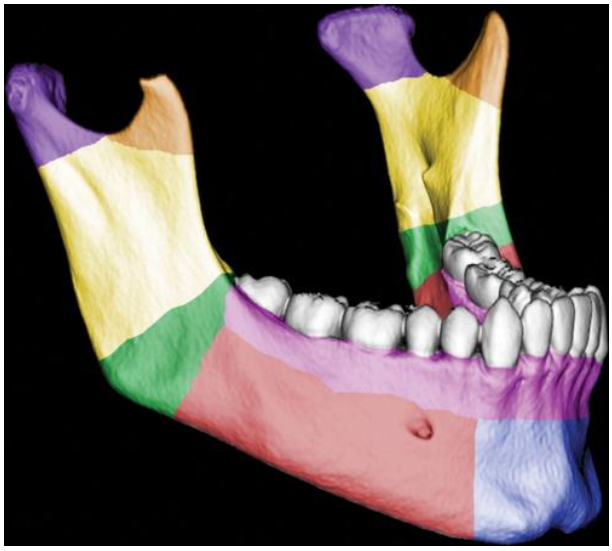

Figure 18 *Three-dimensional CT image with color overlays shows the parts of the mandible in lateral orientation: the alveolar process (magenta), parasymphyseal region (blue), body (red), angle (green), ramus (yellow), coronoid process (orange), and condyle (purple).*

Рисунок 18 Трехмерное КТ изображение цветными накладками показаны части нижней челюсти в боковых ориентация: альвеолярного отростка (пурпурный), парасимфиза (parasymphyseal области) (голубой), тело (красный), угол (зеленый), ветвь (желтый), венечный отросток (оранжевый) и мыщелок (фиолетовый).

The appearance of a single fracture of the mandible at imaging is likely the consequence of a fracture-dislocation complex (similar to the Galeazzi and Monteggia fracture-dislocation complexes of the forearm) with subsequent relocation of the temporomandibular joints before imaging. Fractures of the mandible are characterized according to their location (Fig 19), the degree of comminution, and the presence of displaced fragments.

Возникновение одиночного перелома нижней челюсти на реконструкциях, скорее всего, является следствием сложного перелома-вывиха (аналог Галеацци (Galeazzi) и переломо-вывихов предплечья Monteggia) с последующим самовправлением височно-нижнечелюстных суставов до визуализации. Переломы нижней челюсти отличаются по месту их расположения (Рис. 19), степенью фрагментации, а также наличием смещенных фрагментов.

Fractures involving the mandibular canal, which traverses the mandibular ramus, angle, and body, may result in injury to the inferior alveolar nerve. Surgical techniques for the management of mandibular fracture include external fixation (eg, maxillomandibular fixation) and/or open reduction with internal fixation to restore dental occlusion and allow healing of the bone by transferring the forces generated by mastication from the mandible to rigid titanium plates and screws (Fig 20) (16,17).

Переломы вовлекающие нижнечелюстной канал, который проходит в нижнечелюстной ветви, углу и теле, может привести к травме нижнего альвеолярного нерва. Хирургические методы ведения переломов нижней челюсти включает внешнюю фиксацию (например, верхне-нижнечелюстную, maxillomandibular) и/или открытая репозиция с внутренней фиксацией для восстановления зубного смыкания/окклюзии/прикуса и дает возможность заживления путем передачи сил, возникающих при жевании от нижней челюсти до жестких титановых пластин и винтов (Рис. 20) (16,17).

Mandibular fractures. (Color keys correspond to the mandibular region with the same color in Fig 18.) **(a)** Axial unenhanced CT image of the mandible depicts a nondisplaced left parasymphyseal fracture (blue arrow) and mildly displaced fracture of the right mandibular body (green arrow) with distraction of the mandibular canal.

Переломы нижней челюсти. (Цвет указателя соответствуют области нижней челюсти с таким же цветом на рис. 18) **(a)** Аксиальное КТ-изображение нижней челюсти отображает перелом левого парасимфиза (parasymphyseal) без смещения отломков (синяя стрелка) и перелом тела правой челюсти (зеленая стрелка) с небольшим смещением отломков с дистракцией нижнечелюстного.

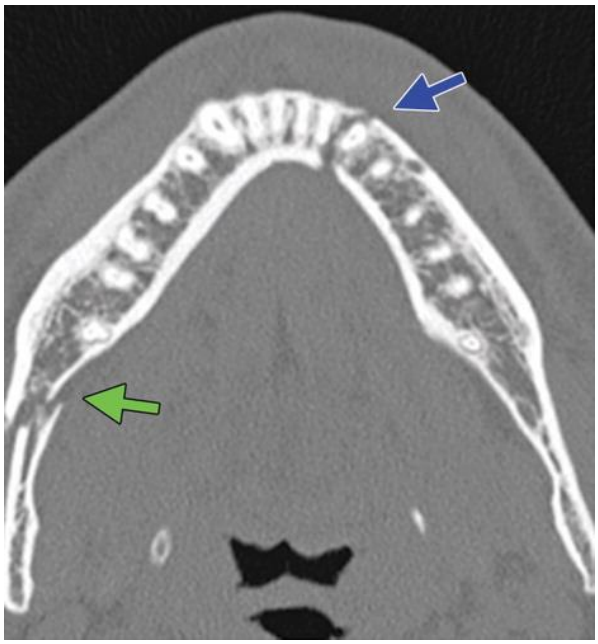

Figure 19a

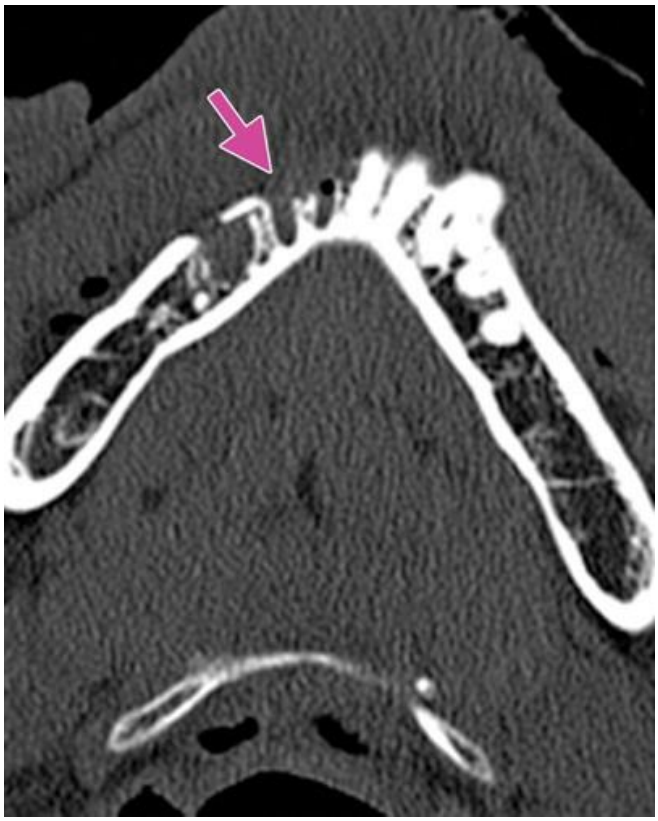

Figure 19b

(b) *Axial unenhanced CT image demonstrates a fracture of the right alveolar process (magenta arrow) with multiple missing teeth.*
(b) Аксиальное КТ-изображения КТ демонстрирует перелом правого альвеолярного отростка (малиновая стрелка) с несколькими отсутствующими зубами.

Mandibular fractures before and after internal fixation*. (Color keys correspond to the mandibular region with the same color in Fig 18.)* ***(a)*** *Axial unenhanced CT image of the mandible demonstrates a displaced fracture of the right mandibular angle with distraction of the mandibular canal (yellow arrow).* ***(b, c)*** *Axial* ***(b)*** *and three-dimensional* ***(c)*** *unenhanced CT images of the mandible after internal fixation of the right posterior aspect of the upper transverse mandibular buttress across the mandibular angle fracture (green arrow in* ***c****) and maxillomandibular fixation shows reapproximation of the right mandibular body fracture fragments and mandibular canal (yellow arrow in* ***b****).*

Переломы нижней челюсти до и после внутренней фиксации. (Цвет указателя соответствуют области нижней челюсти с таким же цветом на рис. 18) **(a)** Аксиальное КТ-изображение, нижней челюсти демонстрирует перелом правого угла нижней челюсти со смешением и дистракцией нижнечелюстного канала (желтая стрелка). **(b, c)** Аксиальное **(b)** и трехмерное **(c)** КТ нижней челюсти после внутренней фиксации правой задней поверхности верхнего поперечного нижнечелюстного контрфорса через перелом угла нижней челюсти (зеленая стрелка в **c**) и верхненижнечелюстной (maxillomandibular) фиксации, показывает сопоставление фрагментов перелома правого тела нижней челюсти и нижнечелюстного канала (желтая стрелка в **b**).

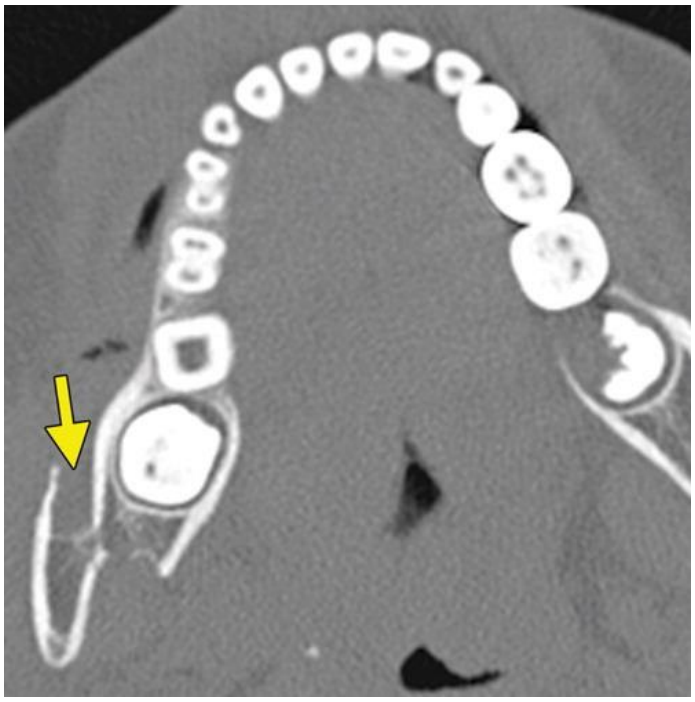

Figure 20a

Figure 20b

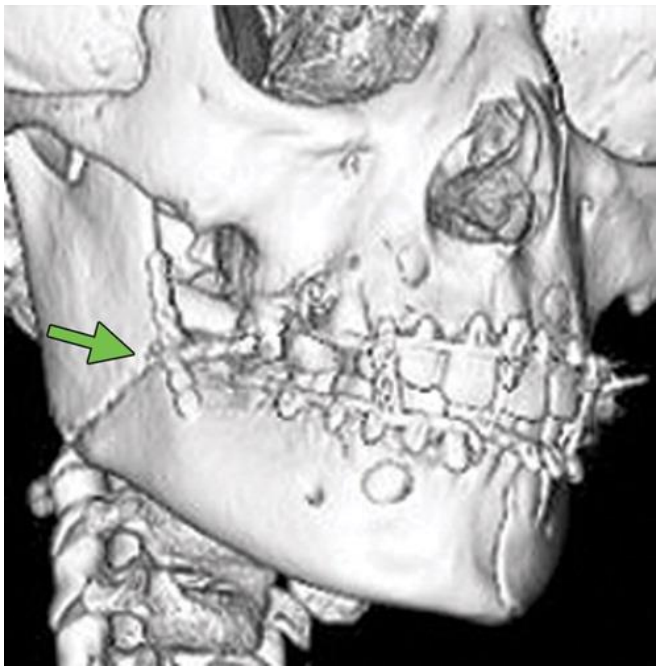

Figure 20c

Expected Complications of Fracture - Ожидаемые осложнения переломов

Upper Transverse Maxillary Buttress Fractures – Переломы верхнего верхнечелюстного конфорса

Because the upper transverse maxillary buttress forms the orbital floor, fractures of this buttress may cause various orbital complications, including inferior rectus muscle tears, globe rupture or impingement, optic nerve injury, and orbital hematoma.

Поскольку верхний поперечный верхнечелюстной контрфорс образует орбитальный «пол», переломы этого конфорса могут стать причиной различных орбитальных осложнений, включая разрыв прямой глазной мышцы, повреждения или сдавления глазного яблока, травмы зрительного нерва, и орбитальной гематомы.

Teaching Point *Superior orbital fissure syndrome is caused by extension of the fracture through the superior orbital fissure, with resultant injury to cranial nerves III, IV, V_1 (the ophthalmic branch of the trigeminal nerve), and VI as they traverse the fissure into the orbit, thus causing ophthalmoplegia or diplopia (extraocular muscle paralysis) and ptosis (paralysis of the levator palpebrae superioris, which is supplied by cranial nerve III). Additional injury to the optic nerve (cranial nerve II) at the orbital apex results in orbital apex syndrome, with uniocular visual loss added to the list of signs and symptoms. Orbital apex syndrome is a surgical emergency because prompt intervention is necessary to prevent permanent blindness.*

Teaching Point Синдром верхней глазничной щели обусловлен прохождением перелома через верхнюю глазничную щель, в травмой черепных нервов III, IV, V_1 (глазничной ветви тройничного нерва), и VI, как они попадают через щель в орбиту, вызывая или офтальмоплегию или диплопию (паралич глазодвигательных мышц) и птоз (паралич леватора верхнего века, который иннервируется III ЧМТ). Дополнительное повреждение зрительного нерва (черепной нерв II) в вершине орбиты при синдроме вершины орбиты, с односторонней потерей зрения добавляются в список признаков и симптомов. Синдром вершины орбиты - это хирургическая неотложное состояние из-за необходимости незамедлительного вмешательства для предотвращения вечной слепоты.

Rupture of the globe due to traumatic rupture of the cornea, sclera, or full thickness of the eye (sclera, choroid, and retina), which also may result in blindness, is depicted at CT as deformity of the globe ("flat tire" sign); however, a more subtle disruption of the globe might be identifiable only at ophthalmologic examination.

Повреждение глазного яблока из-за травматического повреждения роговицы, склеры, или полную толщину глаз (склеры, сосудистой оболочки и сетчатки), что также может привести к слепоте, это отображается на КТ как деформация шара (признак "спущенного колеса"); однако, более тонкие нарушения глазного яблока шара могут быть идентифицированы только при офтальмологическом осмотре.

The inferior rectus muscle can herniate through a fracture defect, tear, be avulsed from the globe, or be entrapped (Fig 15), leading to ophthalmoplegia and diplopia.

Нижняя прямая мышца может пролабировать через дефект перелома, разрыв, быть оторванной от глазного яблока или быть ущемленной (рис. 15), что приводит к офтальмоплегии и диплопии.

Teaching Point *Although entrapment of the inferior rectus muscle is diagnosed on the basis of clinical manifestations, herniation may be suggested by a rounded appearance of the normally flattened ovoid muscle belly on cross-sectional images.*

Teaching Point Хотя ущемление нижней прямой мышцы диагностируется на основании клинических проявлений, пролапс может быть предположен по округлому виду в норме приплюснутой овоидной мышцы на кросс-секционных изображениях.

Injury to the infraorbital nerve (cranial nerve V_2, a branch of the maxillary division of the trigeminal nerve) as it traverses the orbital floor within the infraorbital nerve canal is a common complication of orbital blowout fracture and type II Le Fort fracture and can result in temporary or permanent hypesthesia of the ipsilateral cheek and maxillary gingiva. Fractures involving the lateral aspect of this buttress may cause trismus secondary to injury or impingement of the temporalis muscle in the infratemporal fossa.

Повреждение инфраорбитального (подглазничного) нерва (черепной нерв V_2, ветвь верхнечелюстного отдела тройничного нерва), пересекающего «пол» орбиты в канале подглазничного нерва, является частым осложнением орбитальных «взрывных» переломов и II типа переломов Ле Фор и может привести к временной или постоянной гипестезии ипсилатерального щеки и десны верхней челюсти. Переломы вовлекающие латеральную сторону этого контрфорса может вызвать тризм, вторичный к травме или сдавлению височной мышцы в подвисочной ямке.

Lower Transverse Maxillary Buttress Fractures –Переломы нижнего поперечного верхнечелюстного контрфорса

Potential complications of fractures involving the lower transverse maxillary buttress include dental fracture (Fig 21), avulsion, and devitalization as well as malocclusion. Soft-tissue infection due to oral flora invading damaged tissues adjacent to the fracture is another potential complication; for this reason, alveolar process fractures are managed as open fractures, with prophylactic antibiotic therapy.

Потенциальные осложнения переломов с повреждением нижнего поперечного верхнечелюстного контрфорса включает переломы зубов (Рис. 21), отрыв, и умертвление (девитализация), а также нарушения прикуса. Инфекцирование мягких тканей, за счет распространения микрофлоры полости рта в поврежденные ткани, прилегающих к перелому, является еще одним потенциальным осложнением; по этой причине, переломы альвеолярного отростка ведутся как открытые переломы, с профилактической антибиотикотерапией.

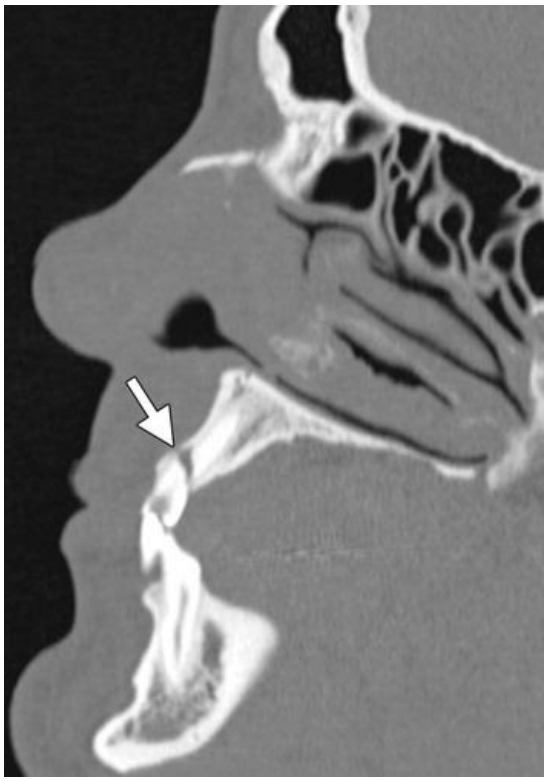

Figure 21 *Dental fracture as a complication of lower transverse maxillary buttress fracture. Sagittal unenhanced CT image of the facial midline demonstrates a maxillary alveolar process fracture that extends through the right medial maxillary incisor root (arrow).*

Рисунок 21 Перелом зуба как осложнение перелома нижнего поперечного верхнечелюстного контрфорса. Сагиттальное КТ-изображения по срединной линии лица демонстрирует перелом верхнечелюстного альвеолярного отростка, который проходит через корень правого медиального верхнечелюстного резца (стрелка).

Upper and Lower Transverse Mandibular Buttress Fractures – Переломы верхних и нижних поперечных нижнечелюстных контрфорсов

The complications of an upper transverse mandibular buttress fracture are similar to those of a lower transverse maxillary buttress fracture, since both fracture patterns involve the alveolar process. Most mandibular fractures extend through both the upper and the lower mandibular buttresses. Fractures through the mandibular canal may damage the inferior alveolar nerve, a branch of the mandibular division of the trigeminal nerve (cranial nerve V_3), where it traverses the mandibular ramus, angle, and body from the mandibular foramen to the mental foramen (Fig 20a). Damage to the inferior alveolar nerve may result in anesthesia of the ipsilateral lower lip, chin, anterior tongue, and mandibular teeth.

Осложнения переломов верхнего поперечного нижнечелюстного контрфорса аналогичны переломам нижнего поперечного верхнечелюстной контрфорса, поскольку оба перелома вовлекают альвеолярный отросток. Большинство переломов нижней челюсти проходят через верхний и нижний нижнечелюстные (мандибулярные) контрфорсы. Переломы через нижнечелюстной канал могут привести к повреждению нижнего альвеолярного нерва, ветви нижнечелюстного отдела тройничного нерва (черепной нерв V_3), где он проходит в ветви, углу и теле нижней челюсти через мандибулярное отверстие к подбородочному отверстию (Рис. 20А). Повреждение нижнего альвеолярного нерва может привести к анестезии одноименной (ипсилатеральной) нижней губы, подбородка, передней языка и нижней челюсти.

Medial Maxillary Buttress Fractures – Переломы медиального верхнечелюстного конфорса

The medial maxillary buttress encompasses the lateral walls of the ethmoid sinuses, medial walls of the orbits, and medial walls of the maxillary sinuses, which are in close proximity to a multitude of vulnerable structures, including the intraorbital contents, frontal recess, sphenoethmoid recess, ostiomeatal complex, lacrimal duct and sac, and medial canthal tendon. The radiologist's detection of complications such as sinus drainage obstruction, orbital complications, medial canthal tendon injury, epistaxis secondary to injury to the anterior or posterior ethmoid arteries, CSF rhinorrhea, and lacrimal duct and sac injury allows appropriate surgical planning and management. Extension of medial maxillary buttress fractures through the cribriform plate (Fig 22) can cause a tear in the underlying dura, allowing CSF leakage into the paranasal sinuses and nasal cavity.

Медиальный верхнечелюстной контрфорс включает в себя латеральные стенки решетчатых клеток (пазух), медиальной стенки орбит, медиальной стенки верхнечелюстной пазухи, которые находятся в непосредственной близости к множеству незащищенных (уязвимых) структур, включая внутриорибтальное содержимое, лобный карман (нижняя часть лобной пазухи), клино-решетчатый (sphenoethmoid) карман (небольшое пространство между клиновидной кости и верхней носовой раковиной, в которое клиновидной пазухи открывается), остиомеатальный (ostiomeatal) комплекс, слезный проток и мешочек, и медиальное кантальное сухожилие (связка). Выявление радиологом таких осложнений, как непроходимость дренажа пазух, интраорбитальные осложнения, повреждения медиального canthal сухожилия, носовое кровотечение, вторичного к повреждению передней или задней решетчатых артерий, ринореи ликвора, повреждения слезныого протока и мешочка позволяет целесообразно определить хирургическое планирование и ведение пациента. Распространение переломов медиальных верхнечелюстных контрфорсов через продырявленную пластину (Рис. 22) может вызвать разрыв базальной твердой мозговой оболочки, приводящей к утечке ликвора (ликвореи) в околоносовые пазухи и полость носа.

Fracture extension to the paranasal sinuses may create a communication that allows bacteria to spread into the normally sterile environment of the anterior cranial fossa, with resultant infection (eg, meningitis, epidural abscess, cerebral abscess). Obstruction of the frontal recess by bone fragments (Fig 23a) may result in frontal sinus mucocele formation, an indication for surgical cranialization of the frontal sinus. Injury to the lacrimal duct and/or sac may cause dacryocystitis, which must be surgically corrected (Fig 23b). Medial canthal tendon injury, a frequent complication of NOE complex fractures, results in telecanthus and must be surgically repaired (Fig 24). Uniocular blindness may be caused by a number of orbital complications, including optic nerve injury (Fig 24), globe rupture, and orbital apex syndrome.

Перелом, распространяющийся на околоносовые пазухи, может создать сообщения, которые позволяет бактериям распространяться в, обычно стерильные, среды передней черепной ямки, в результате чего возникает инфицирование (например, менингит, эпидуральный абсцесс, абсцесс головного мозга). Обструкция лобного кармана (frontal recess) осколком кости (Рис. 23a) может привести к образованию мукоцеле лобной пазухи, что является показанием для хирургической краниализации (cranialization) лобной пазухи. Повреждения слезных протоков и/или мешка может вызвать дакриоцистит, которые должны быть исправлены хирургическим путем (Рис. 23b). Повреждение медиального кантальной связки являются частым осложнением сложных переломов NOE комплекса, проявляются телекантусом, и должны быть прооперированы (Рис. 24). Односторонняя (унилокулярная-Uniocular) слепота может быть вызвана множеством

орбитальных осложнений, в том числе травмой зрительного нерва (Рис. 24), разрыва глазного яблока, и синдром вершины орбиты.

Figure 22 *CSF leakage as a complication of medial maxillary buttress fracture. Coronal unenhanced CT image of the face depicts a comminuted fracture through the cribriform plate (arrow), a condition that may lead to CSF rhinorrhea. Fractures of the bilateral orbital roofs, which could cause dural tears, also are seen.*

Рисунок 22 Утечка ликвора (ликворея) как осложнение перелома медиального верхнечелюстного контрфорса. Корональные бесконтрастным КТ-изображения лицевых коятей отображает оскольчатый перелом, в том числе через продырявленную пластину решетчатой кости (стрелки), условие, которое может привести к ринореи ликвора. Двусторонние переломы орбитальных «крыш», могут привести разрыву тверлой мозговой облочки, что также видно

Sinus obstruction as a complication of fracture of the nasolacrimal canal (medial maxillary buttress fracture).
Обструкция пазухи как осложнение перелома носослезного канала (перелом медиального верхнечелюстной контрфорса).

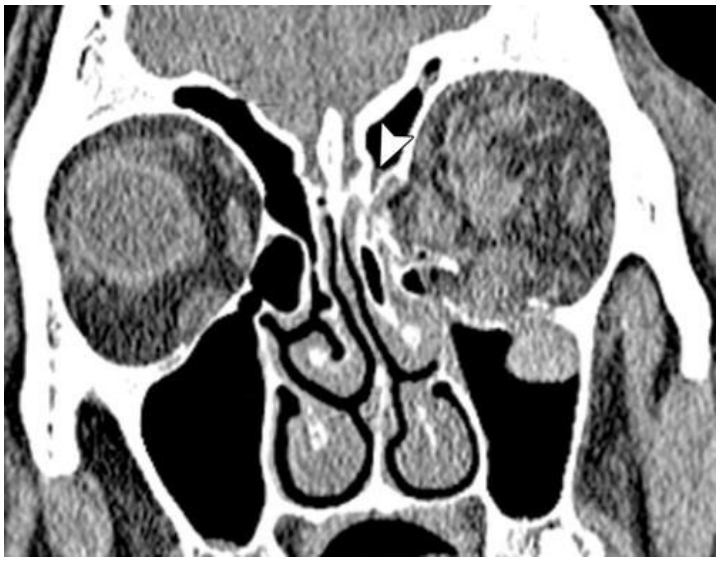

Figure 23a

(a) *Coronal unenhanced CT image demonstrates a blowout fracture of the left medial orbital wall with fracture fragments obstructing the left frontal recess (arrowhead), a condition that could lead to mucocele formation, which is not present in this case.*

(a) Корональные бесконтрастное КТ-изображение демонстрирует «взрывной» перелом медиальной стенки левой орбиты, перелом с осколками, перекрывабщие левый лобный карман (наконечник), состояние, которое может привести к образованию мукоцеле, которой не присутствует в данном случае.

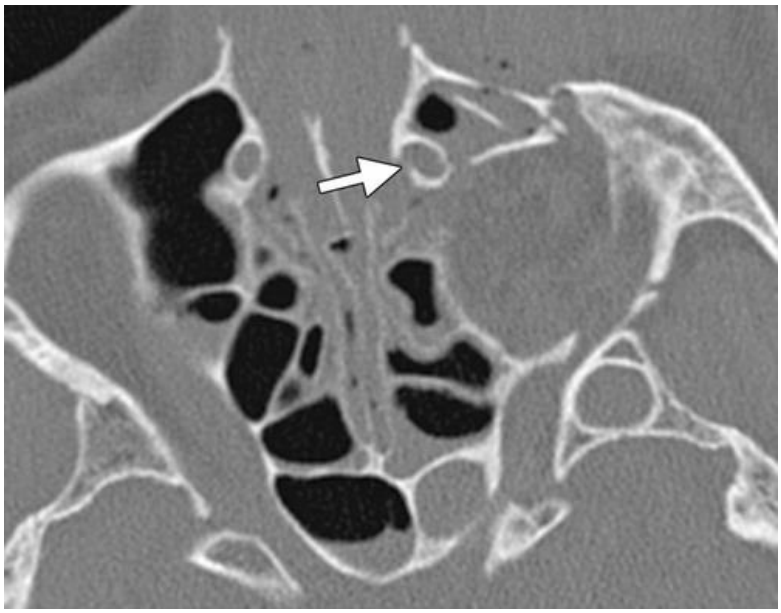

Figure 23b

(b) *Axial unenhanced CT image at the level of the maxillary sinuses shows a minimally displaced fracture through the nasolacrimal canal (arrow), which could lead to disruption of the nasolacrimal duct.*

(b) Аксиальные КТ-изображения на уровне гайморовых пазух показывает перелом с минимальным смещением, проходящий через носослезный канал (стрелка), что может привести к повреждению носослезного канала.

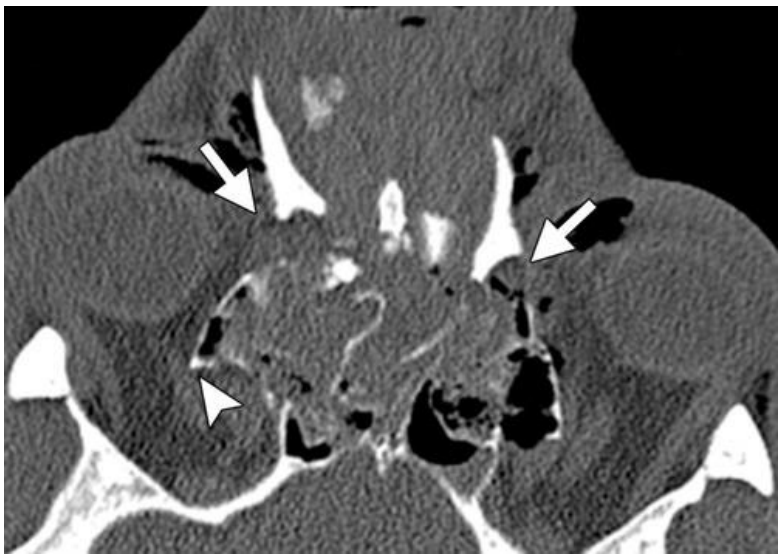

Figure 24 *Telecanthus and optic nerve injury as complications of medial maxillary buttress fracture. Axial unenhanced CT image demonstrates a comminuted fracture of the NOE complex with telecanthus and involvement of the bilateral lacrimal fossae (arrows), findings indicative of a type III fracture of the NOE complex with medial canthal tendon avulsion. A fragment of the fractured right medial orbital wall impinges on the right optic nerve (arrowhead).*

Рисунок 24 Телекантус (Telecanthus) и повреждение зрительного нерва как осложнения перелома медиального верхнечелюстного контрфорса. Аксиальное КТ-изображеник демонстрирует оскольчатый перелом NOE комплекса с телеканитусом и увовлечением билатеральных слезных ямок (стрелки), указывают на проявление III Тип перелома к NOE омплекса с отрывом медиальных кантальных связок. Фрагмент перелома медиальной стенки правой ущемляет правый зрительный нерв (стрелка).

Lateral Maxillary Buttress Fractures

Orbital complications such as globe injury (Fig 25a), extraocular muscle injury (Fig 25b), optic nerve injury, and orbital hematoma may occur when fractures involve the lateral orbital wall. Fractures through the lateral maxillary buttress also may extend to the superior orbital fissure (Fig 26) or orbital apex, potentially leading to superior orbital fissure syndrome or orbital apex syndrome, respectively. The lateral canthal ligament may be injured at the site of its attachment to the lateral orbital wall.

Орбитальные осложнения, такие как повреждения глазного яблока (Рис. 25а), экстраокулярных мышц (Рис. 25б), зрительного нерва, и орбитальная гематома может возникать при переломах вовлекающих латеральную стенку глазницы. Переломы через латеральный верхнечелюстной контрфорс также может распространяться на верхнюю глазничную щель (Рис. 26) или вершину орбиты, что может привести соответственно к синдрому верхней глазничной щели или синдром вершины орбиты. Латеральная кантальная связка может быть повреждена в месте ее прикрепления к латеральной стенке глазницы.

Lateral rectus muscle avulsion and globe injury as complications of lateral maxillary buttress fracture.

Отрыв латеральной прямой мышцы и повреждение главного яблока мире травмы как осложнение перелома латерального верхнечелюстного контрфорса.

Figure 25a

(a) *Axial unenhanced CT image depicts an angulated left lateral orbital wall fracture with a fragment impinging on the left globe (arrow).*

(a) На аксиальном КТ-изображение отображен перелом латеральной стенки левый орбиты, с фрагменом, импрегнирующим (повреждающим) глазное яблоко (стрелка).

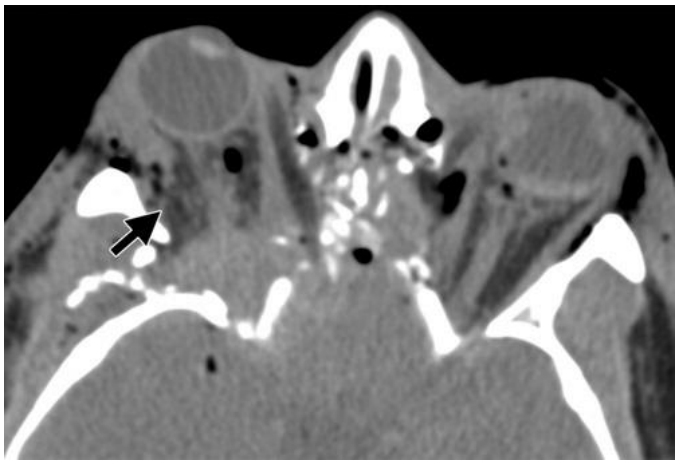

Figure 25b

(b) *Axial unenhanced CT image shows discontinuity in the right lateral rectus muscle (arrow), a finding indicative of a full-thickness tear.*

(b) Аксиальное КТ-изображение демонстрирует разрыв в правой латеральной прямой мышцы глаза (стрелка). Находка свидетельствует о полном разрыве.

Figure 26 *Involvement of the superior orbital fissure in a lateral maxillary buttress fracture. Axial unenhanced CT image demonstrates a mildly comminuted and displaced fracture of the left lateral orbital wall with extension to the superior orbital fissure (arrow). This finding, when combined with palsy of cranial nerves III, IV, V_1, and VI, is indicative of superior orbital fissure syndrome.*

Рисунок 26 Вовлечение верхней лазничной щели в перелом латерального верхнечелюстного контрфорса. Аксиальное КТ-изображение демонстрирует, оскольчатый перелом латеральной стенки левой орбиты распространением на верхнюю глазничную щель (стрелка). Этот факт, в сочетании с параличом черепных нервов III, IV, V_1 и VI свидетельствует о синдроме верхней глазничной щели.

Posterior Maxillary and Posterior Mandibular Buttress Fractures – Переломы заднего верхнечелюстного и заднего нижнечелюстного контрфорсов

Involvement of the pterygomaxillary junction (part of the posterior maxillary buttress) is the common element in all Le Fort fractures. Extension of a posterior maxillary buttress fracture posteriorly into the sphenoid bone may result in carotid artery injury, carotid-cavernous fistula, or both; extension of the fracture into the skull base may affect other foramina, such as the foramen ovale, in which cranial nerve V_3 is located (Fig 27).

Вовлечение крыловерхнечелюстного (pterygomaxillary) соединения (части заднего верхнечелюстнгой контрфорса - самый распространенный элемент во всех Ле Фор гопереломов. Расширение перелома заднего верхнечелюстной контрфорса назад в клиновидную кость может привести к повреждению сонной артерии, образованию каротидно-кавернозного свища, или сочетания этого; распространение перелома на основание черепа может повлиять на другие отверстия, такие как о овальное окно, в котором проходят черепные нервы V_3 (Рис. 27).

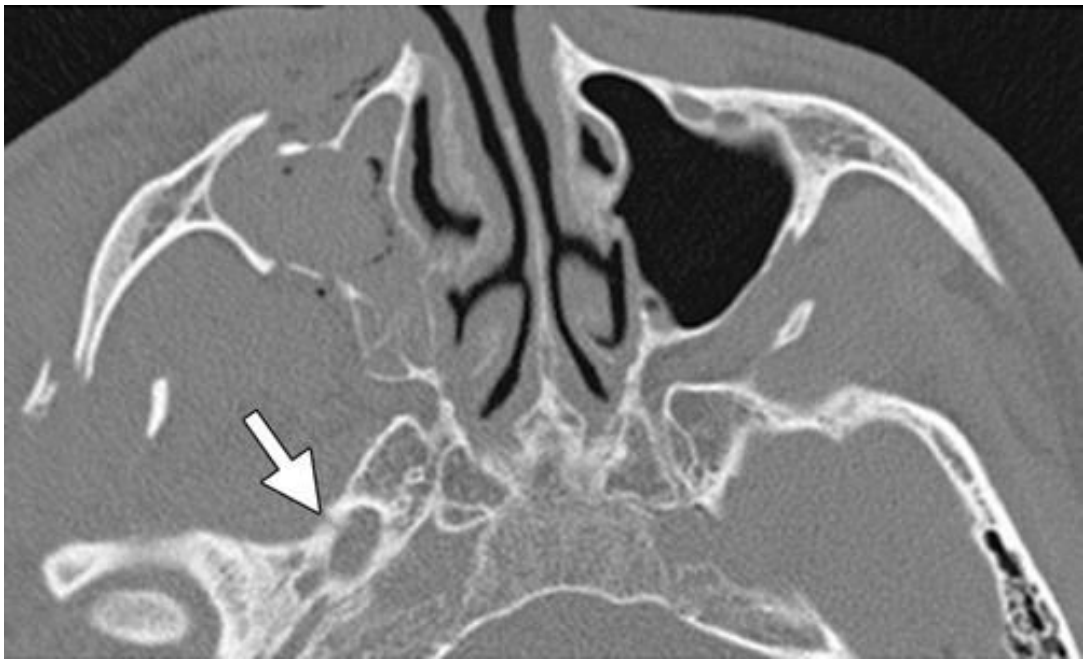

Figure 27 *Complication of a posterior maxillary buttress fracture. Axial unenhanced CT image depicts comminuted fractures of the right anterior and posterior maxillary sinus walls and zygomatic arch. Extension of the fracture through the right foramen ovale (arrow) is suggestive of possible injury to the indwelling cranial nerve V_3.*

Рисунок 27 Осложнение перелома заднего верхнечелюстного контрфорса. Аксиальное КТ-изображения отображает оскольчатые переломы передней и задней стенок правой верхнечелюстной пазухи и скуловой дуги. Распространение перелома на правое овальное отверстие (стрелка) свидетельствует о возможной травме внутрилежащего (нижнечелюстного) черепного нерва V_3.

A posterior mandibular buttress fracture, especially when associated with a displaced fracture of the condylar process or dislocation of the temporomandibular joint, can cause malocclusion and trismus.
Перелом заднего нижнечелюстного контрфорса, особенно если они сочетаются с переломом мыщелкового отростка нижней чалюсти или вывих в височно-нижнечелюстном суставе, может привести неправильному прикусу и тризму.

Summary - Резюме

Accurate classification of facial fractures and identification of related complications by the radiologist permit prompt surgical management and an improved clinical outcome of these common traumatic injuries. This article reviews the pertinent facial anatomy with emphasis on the facial buttress system and on multidetector CT imaging features of common facial fracture patterns. Surgical management of fractures and their associated complications is reviewed according to the specific facial buttress involved.

Точная классификация переломов лицевых костей и выявление связанных с ними осложнений радиологом, показания к срочному хирургическому лечению и улучшение клинических исходов этих распространенных травматических повреждений. Данная статья рассматривает соответствующую анатомию лица с акцентом на контрфорсы лица, особенности и общие закономерности переломов лицевых костей на мультисрезовой КТ. Хирургическое лечение переломов и их осложнения пересматривается в зависимости от вовлечения конкретных лицевых контрфорсов.

The authors thank Jonathan Sumner, multimedia designer for the Department of Radiology at the University of Texas Health Science Center at San Antonio, whose expertise in graphic design and original artwork enhanced the many figures and graphics used in this article.

Presented as an education exhibit at the 2011 RSNA Annual Meeting.

For this journal-based SA-CME activity, the authors, editor, and reviewers have no relevant relationships to disclose.

References

1. Allareddy V, Allareddy V, Nalliah RP. Epidemiology of facial fracture injuries. *J Oral Maxillofac Surg* 2011;69(10):2613–2618. CrossRef, Medline

2. Thorén H, Snäll J, Salo J, et al.. Occurrence and types of associated injuries in patients with fractures of the facial bones. *J Oral Maxillofac Surg* 2010;68(4):805–810. CrossRef, Medline

3. Iida S, Kogo M, Sugiura T, Mima T, Matsuya T. Retrospective analysis of 1502 patients with facial fractures. *Int J Oral Maxillofac Surg* 2001;30(4): 286–290. CrossRef, Medline

4. Avery LL, Susarla SM, Novelline RA. Multidetector and three-dimensional CT evaluation of the patient with maxillofacial injury. *Radiol Clin North Am* 2011;49(1):183–203. CrossRef, Medline

5. Hopper RA, Salemy S, Sze RW. Diagnosis of midface fractures with CT: what the surgeon needs to know. *RadioGraphics* 2006;26(3):783–793. Link

6. Daffner RH. Imaging of facial trauma. *Curr Probl Diagn Radiol* 1997;26(4):153–184. CrossRef, Medline

7. Laine FJ, Conway WF, Laskin DM. Radiology of maxillofacial trauma. *Curr Probl Diagn Radiol* 1993;22(4):145–188. CrossRef, Medline

8. Hollier LH, Sharabi SE, Koshy JC, Stal S. Facial trauma: general principles of management. *J Craniofac Surg* 2010;21(4):1051–1053. CrossRef, Medline

9. Gruss JS, Mackinnon SE. Complex maxillary fractures: role of buttress reconstruction and immediate bone grafts. *Plast Reconstr Surg* 1986;78(1):9–22. CrossRef, Medline

10. Gentry LR, Manor WF, Turski PA, Strother CM. High-resolution CT analysis of facial struts in trauma. I. Normal anatomy. *AJR Am J Roentgenol* 1983;140(3):523–532. CrossRef, Medline

11. Gentry LR, Manor WF, Turski PA, Strother CM. High-resolution CT analysis of facial struts in trauma. II. Osseous and soft-tissue complications. *AJR Am J Roentgenol* 1983;140(3):533–541. CrossRef, Medline

12. Rosenbloom L, Delman BN, Som PM. Facial fractures. In: , Som PM, Curtin HD, eds. *Head and neck imaging*. 5th ed. St Louis, Mo: Elsevier, 2011; 491–524. CrossRef

13. Kellman RM. Maxillofacial trauma. In: , Flint PW, Haughey BH, Lund VJ, et al., eds. *Cummings otolaryngology: head and neck surgery*. 5th ed. Philadelphia, Pa: Mosby, 2010; 318–341. CrossRef

14. Markowitz BL, Manson PN, Sargent L, et al.. Management of the medial canthal tendon in nasoethmoid orbital fractures: the importance of the central fragment in classification and

treatment. *Plast Reconstr Surg* 1991;87(5):843–853. CrossRef, Medline

15. Lieger O, Zix J, Kruse A, Iizuka T. Dental injuries in association with facial fractures. *J Oral Maxillofac Surg* 2009;67(8):1680–1684. CrossRef, Medline

16. Futran N. Management of comminuted mandible fractures. *Oper Tech Otolaryngol* 2008;19(2): 113–116. CrossRef

17. Stacey DH, Doyle JF, Mount DL, Snyder MC, Gutowski KA. Management of mandible fractures. *Plast Reconstr Surg* 2006;117(3):48e–60e. CrossRef, Medline