Федеральное государственное учреждение
Российский научно-исследовательский институт травматологии и ортопедии
им. Р.Р.Вредена Росмедтехнологий

Особенности диагностики и лечения остеонекроза мыщелков

А.В.Каземирский, Н.Н.Корнилов, Т.А.Куляба

Характерный локальный статус

Частота асептического некроза среди заболеваний коленного сустава (J.N.Insal, 1984)

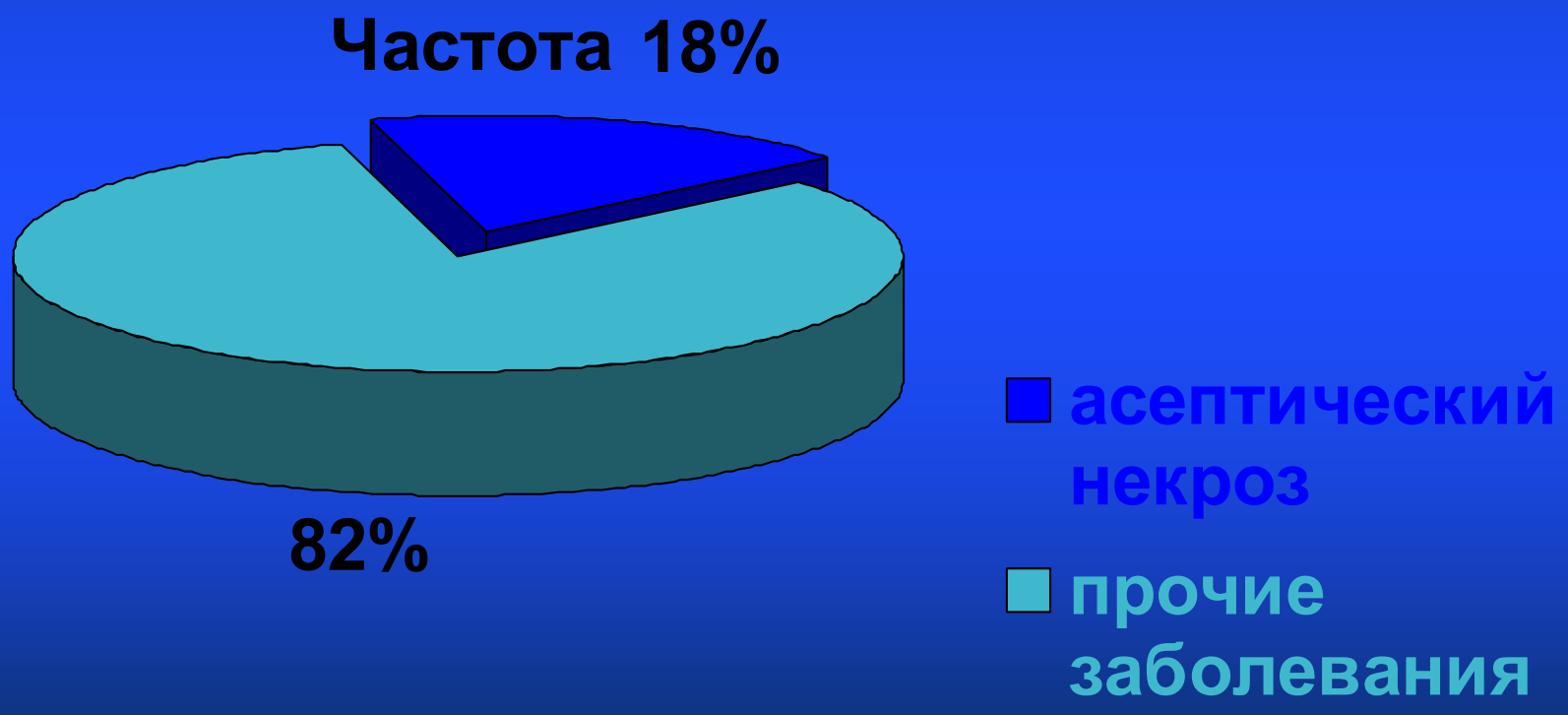

Асептический некроз или остеонекроз -

поражение участка кости, возникающее в результате травмы, воспаления, сосудистых нарушений, локальной функциональной перегрузки сегмента.

Этиология остеонекроза

- ✓ Сосудистая теория.
- ✓ Травматическая теория.

Патогенез остеонекроза

- Асептический некроз мыщелков бедренной и большеберцовой костей является важной и недооцениваемой причиной развития остеоартроза.

Патогенез остеонекроза

Коллапс субхондральной кости, размягчение суставного хряща с вдавлением в субхондральную зону приводят к увеличению давления на губчатую кость мыщелков, что вызывает боли и формирование компенсаторного склеротического ореола вокруг очага остеонекроза.

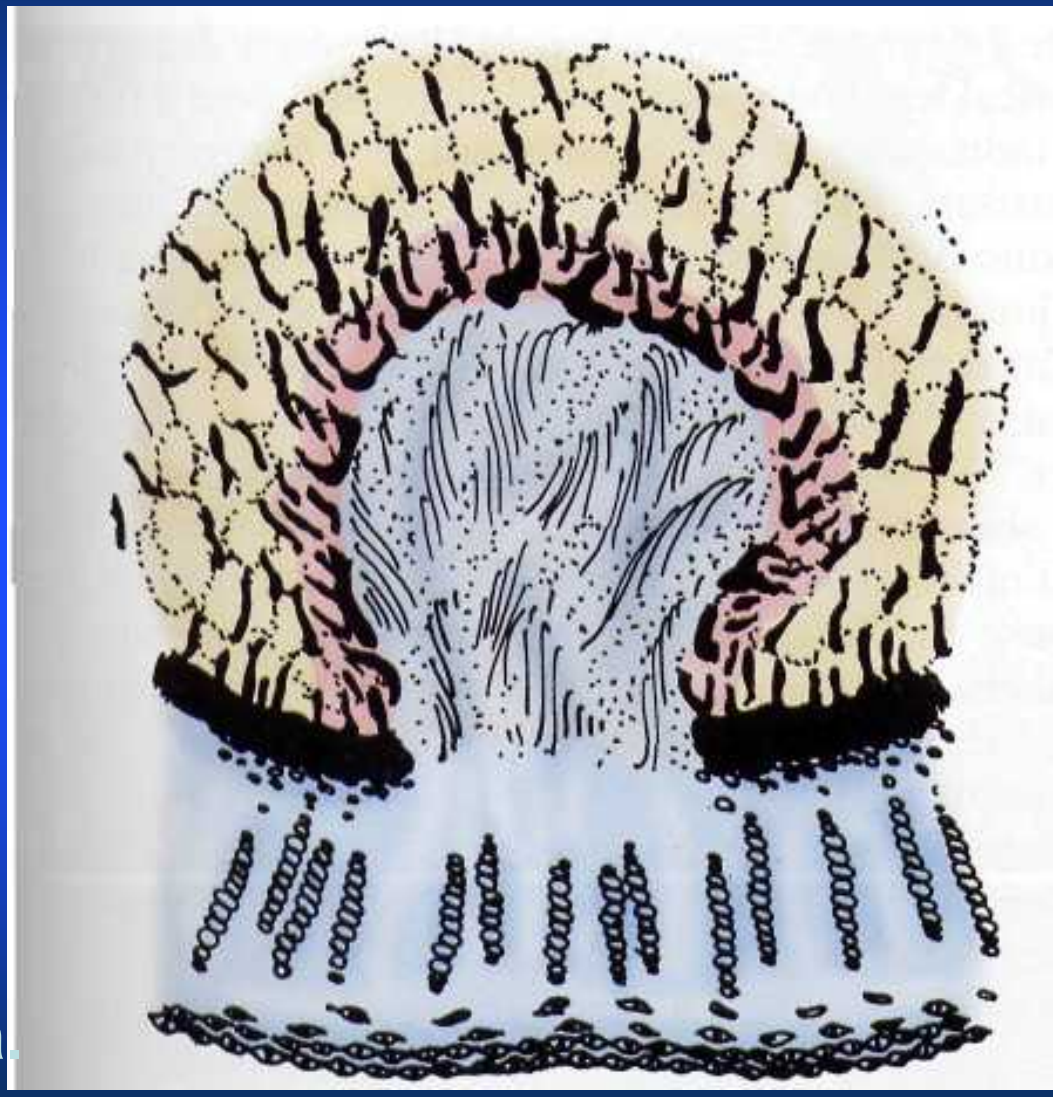

Распределение остеонекротических поражений коленного сустава в зависимости от пола пациентов

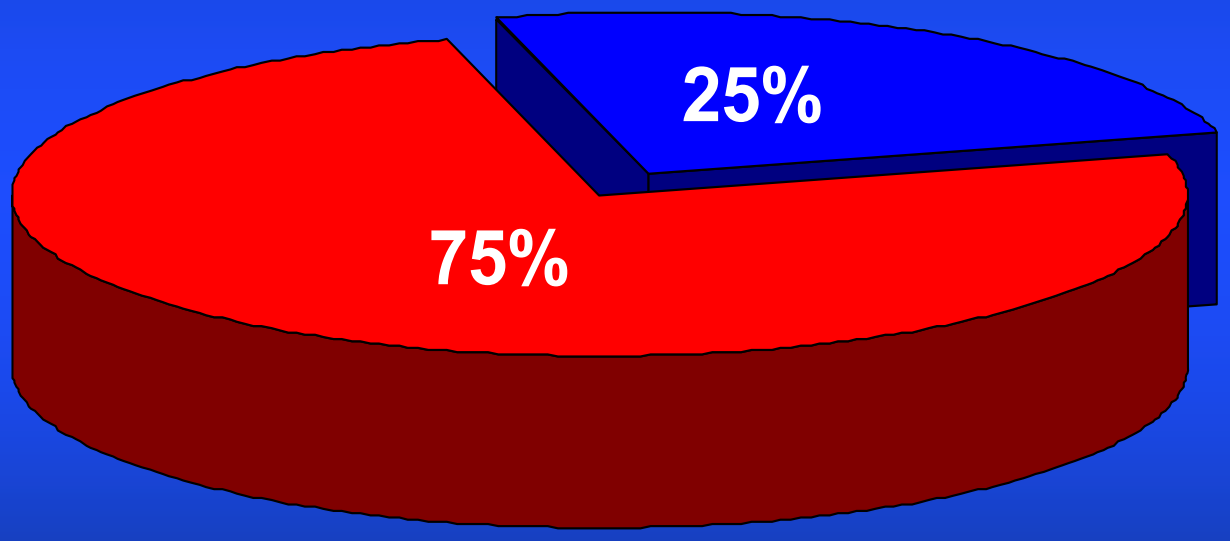

мужчины женщины

Распределение остеонекротических поражений коленного сустава в зависимости от возраста пациентов

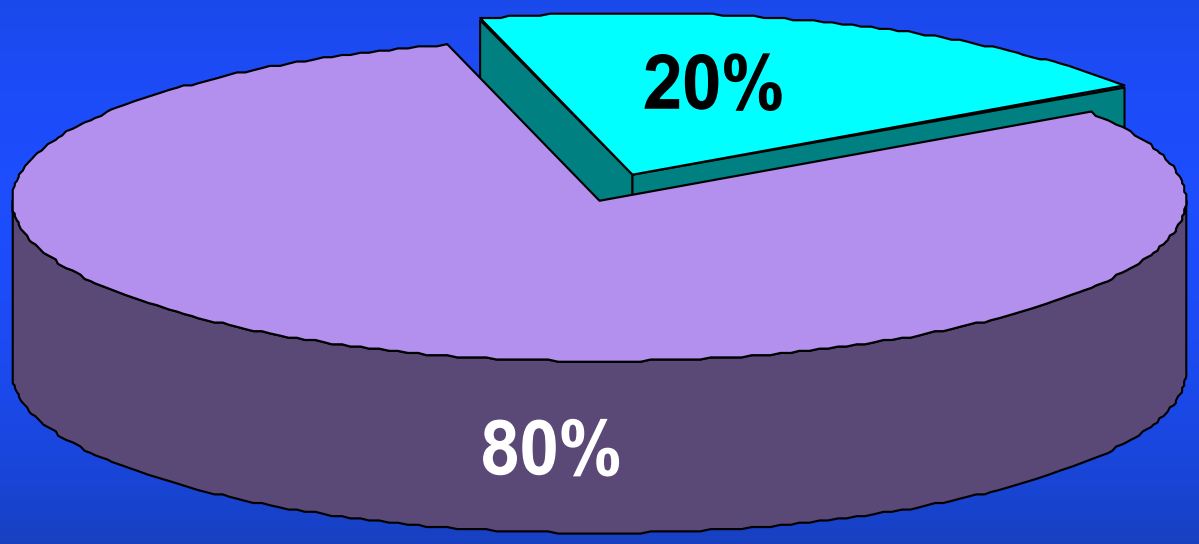

до 60 лет

60 лет и старше

Клинические симптомы

- боли в поражённом отделе коленного сустава, усиливающиеся при нагрузке
- нарушение функции сустава
- изменение оси конечности

Рентгенологическая классификация асептического некроза мыщелков (J.N.Insall, 1984)



Классификация асептического некроза мыщелков (J.N.Insall, 1984)

I стадия

начало заболевания первые 2-3 месяца развивается по типу хондроза, появляются боли в поражённом отделе сустава, локальная гипертермия, явления синовита, рентгенограммы без патологических признаков.

II стадия остеонекроза

Небольшая сглаженность контуров мыщелка за счёт субхондрального некроза кости.

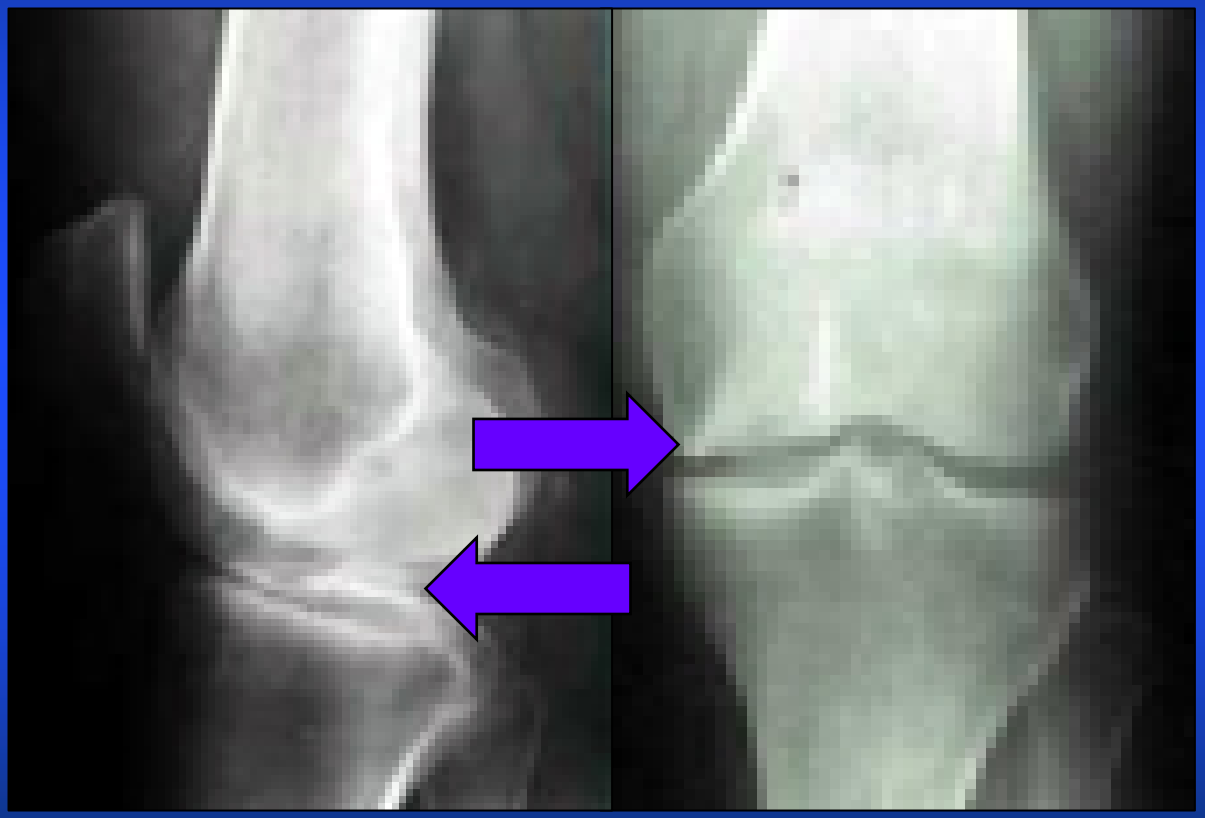

III стадия остеонекроза

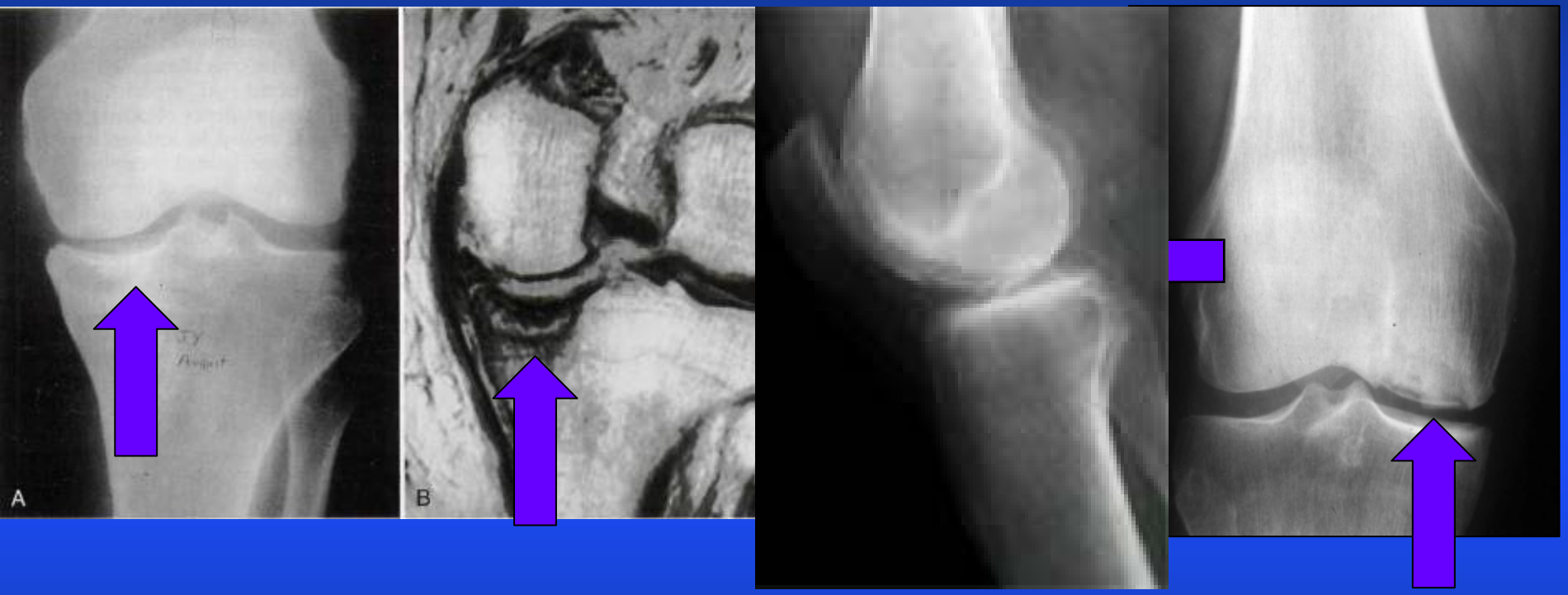

Выявляется область коллапса субхондральной кости со склеротическим ореолом.

IV стадия остеонекроза

Определяется ниша, окруженная склеротическим ореолом.

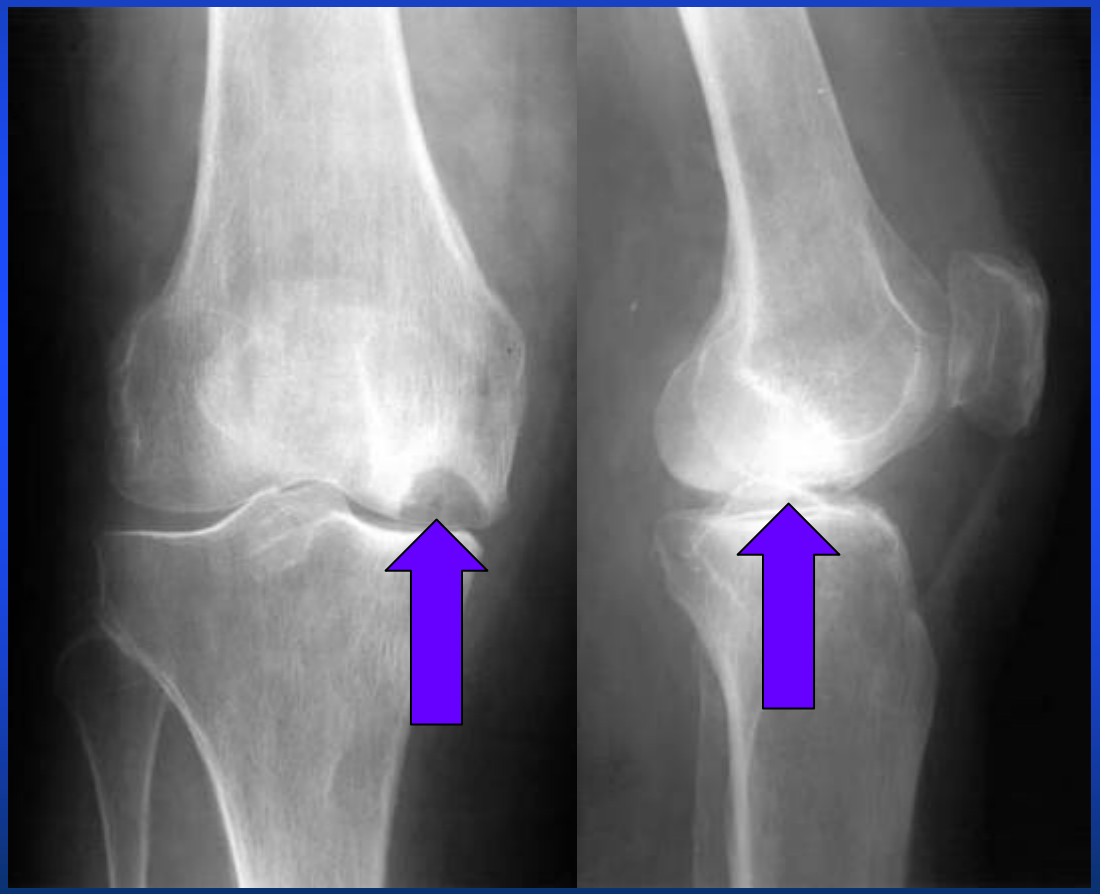

V стадия остеонекроза

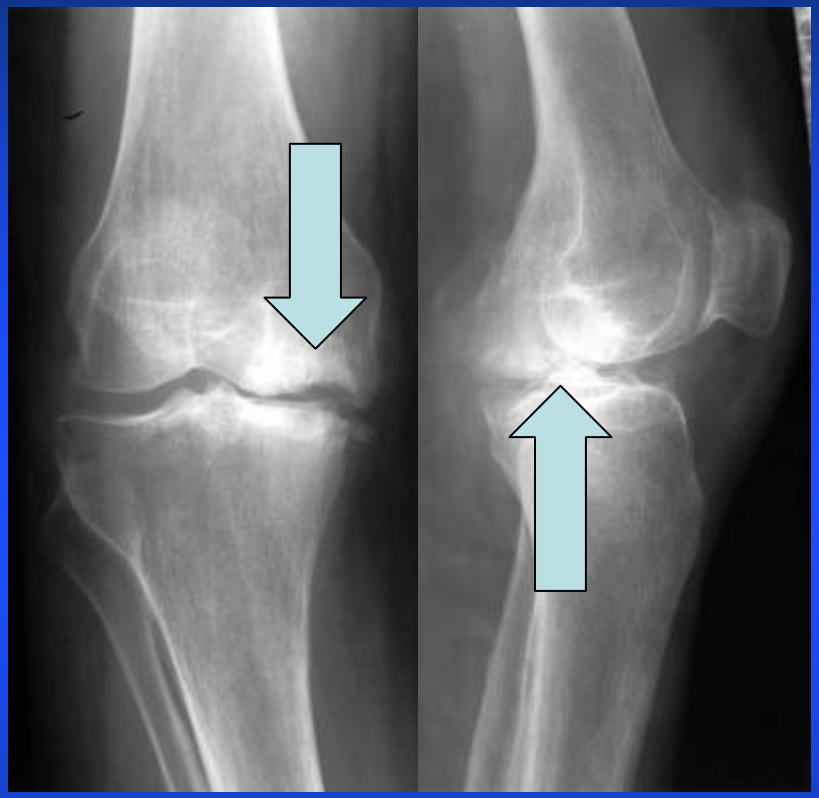

Рентгенологическая картина соответствует деформирующему артрозу, с наличием дефекта костной ткани мыщелка в зоне остеонекроза.

МРТ коленного сустава при V стадии остеонекроза

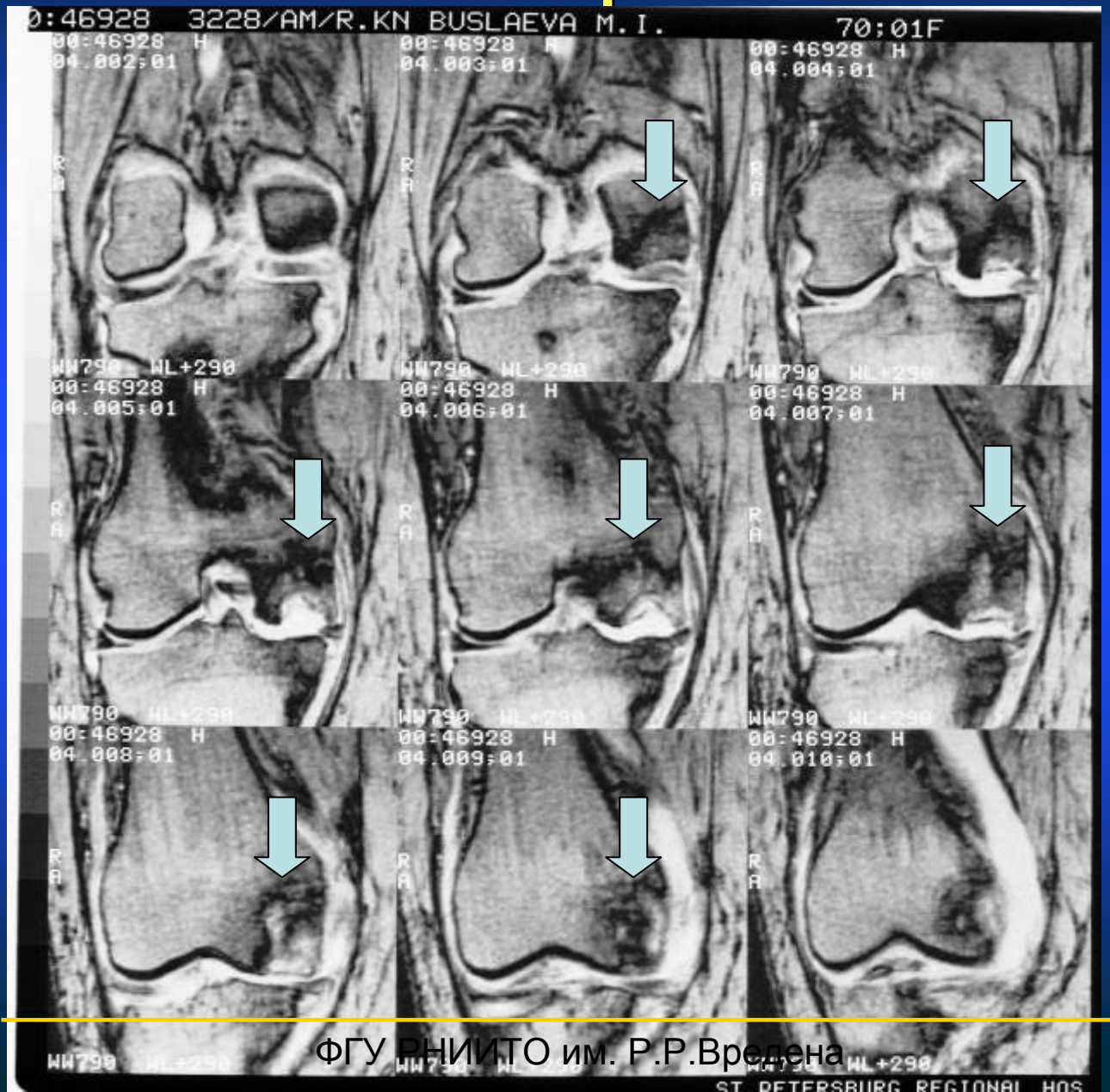

Параметры оценки величины остеонекротического дефекта

- ✓ глубина дефекта *H*
- ✓ площадь поражения

$$S = Df \times Ds$$

- ✓ отношение размеров дефекта и мыщелка во фронтальной проекции

$$G = Fn / Fc \times 100\%$$

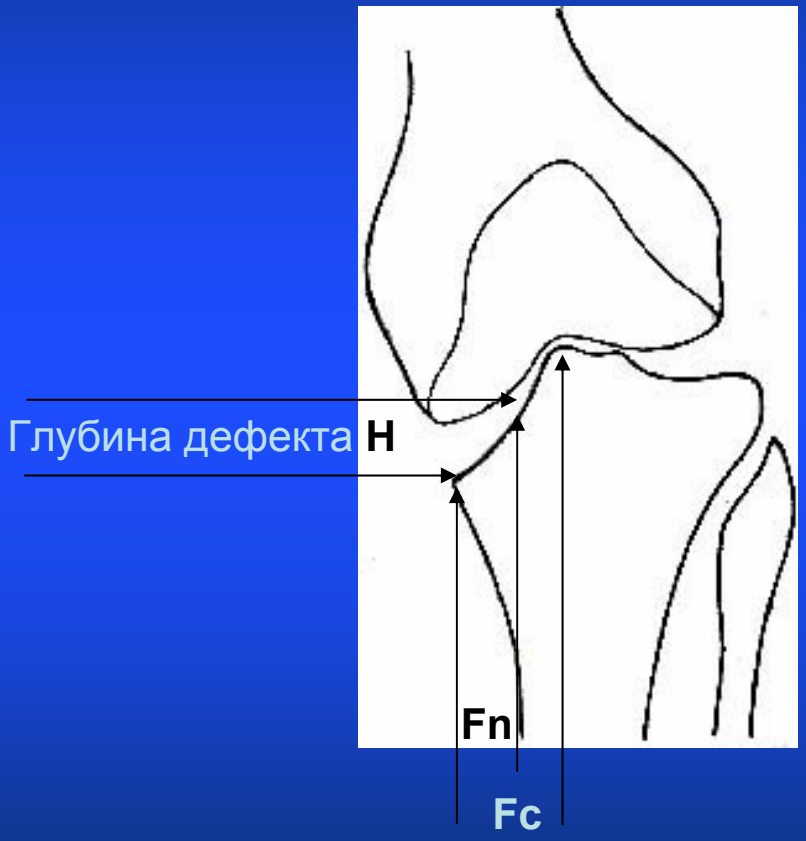

Прогноз скорости развития остеонекроза до V стадии:

- ✓ площадь поражения

плохой > 5 см^2 > хороший

- ✓ отношение размеров дефекта и мыщелка

плохой < 50% < хороший

Способы лечения остеонекроза мыщелков:

- Консервативное лечение.
- Артроскопия, артротомия.
- Остеохондропластика.
- Высокая остеотомия большеберцовой кости.
- Эндопротезирование поражённого отдела коленного сустава.
- Тотальное эндопротезирование коленного сустава.

Консервативное лечение:

- Разгрузка (трость, костыли).
- Аналгезирующие (НПВП).
- Хондропротекторы (ГАГ).
- Изометрические упражнения.

Положительные результаты 70 - 90%.
на ранних стадиях
при небольшой площади поражения.

Артроскопия:

- ⇒ Рассверливание фиксированного фрагмента и его ложа
- ⇒ Удаление внутрисуставного тела
- ⇒ Кюретаж и рассверливание стенок и дна «ниши»
- ⇒ Резекция нестабильных фрагментов хряща и сглаживание краёв дефекта

Артроскопия

положительные результаты

75 - 95%.

на II - III стадиях заболевания

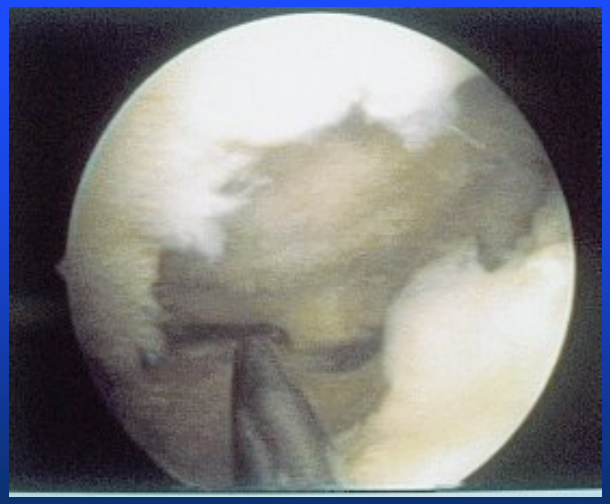

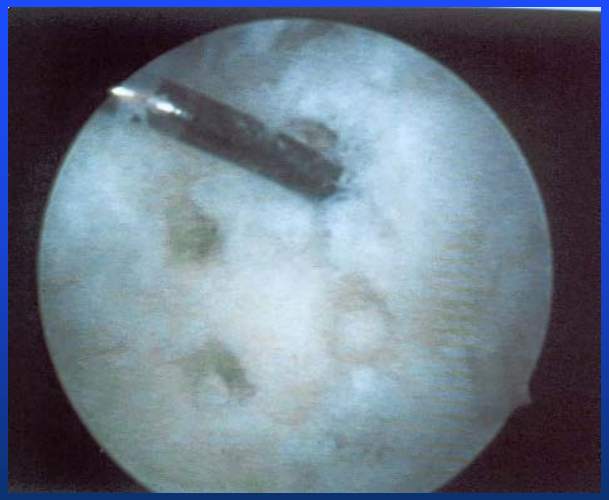

Остеотомия

положительные результаты
60 - 75%.
на III - IV стадиях заболевания

Одномыщелковые эндопротезы коленного сустава

- Соседний отдел сустава должен быть в хорошем состоянии, с сохранённым мениском и полной толщиной суставных хрящей.
- Неглубокое разволокнение и ограниченные эрозии хряща, единичные краевые остеофиты не являются противопоказанием.
- ПКС, ЗКС и боковые связки должны быть целыми.
- Ограничение разгибание не должно превышать 15°.
- Варусные/вальгусные деформации не могут быть более 15°.

Показания к тотальному эндопротезированию

- Деформирующий артроз
- Пожилой возраст пациента
- Невысокая физическая активность
- Большие размеры дефекта мыщелка
- Варусная или вальгусная деформация
- Нестабильность связочного аппарата
- Сгибательная контрактура
- Синовит

Способы замещения дефектов глубиной до 5 мм и менее 50% площади мыщелка

- ⇨ резекция проксимального отдела болшеберцовой кости на уровне дна дефекта
- ⇨ заполнение дефекта костным цементом
- ⇨ смещение большеберцового компонента эндопротеза на непоражённый отдел кости от края дефекта

Артротомия

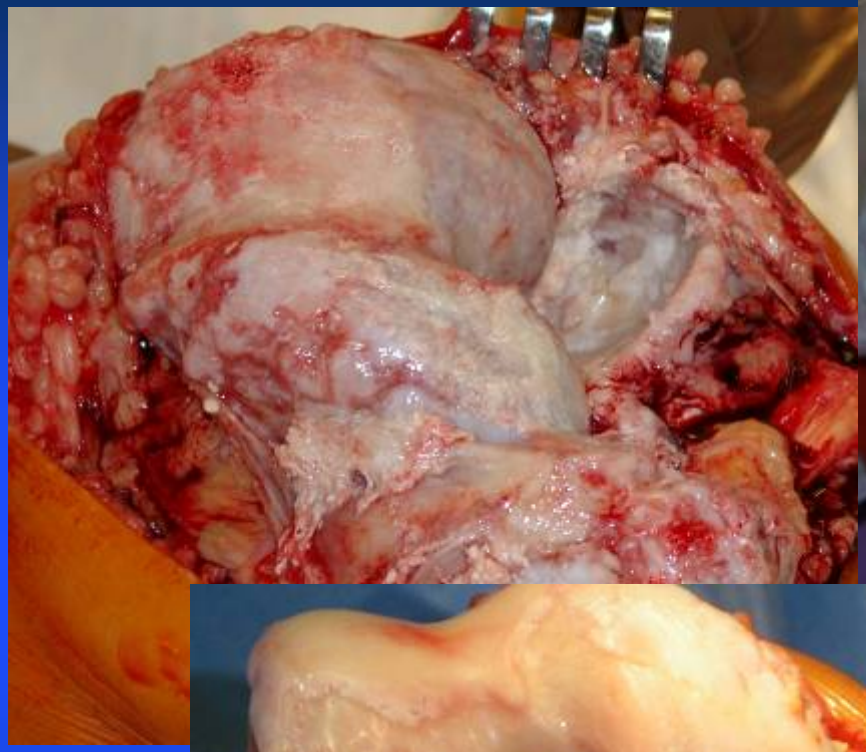

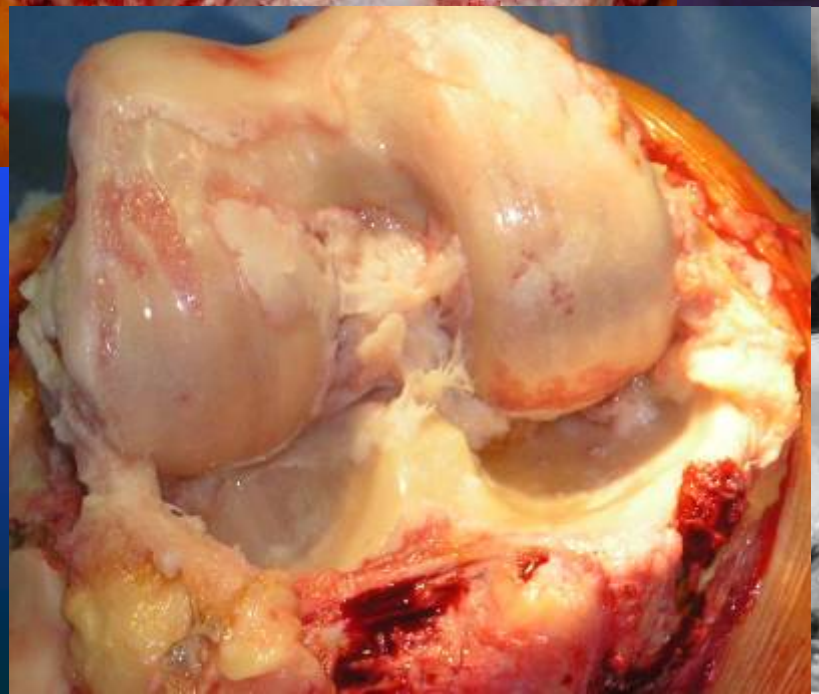

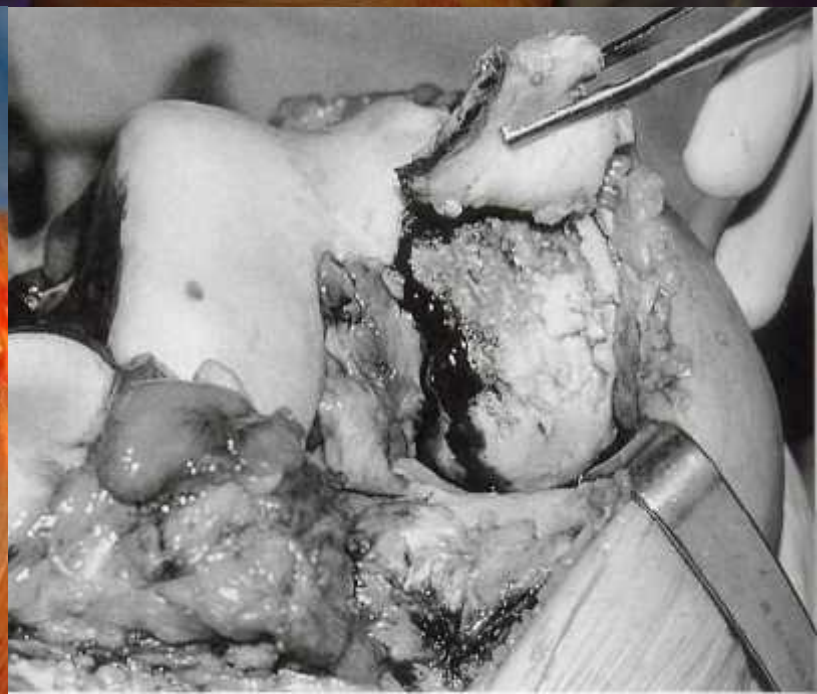

Способы замещения больших дефектов

- заполнение дефекта глубиной более 5 мм костным цементом с армированием винтами
- костная ауто- или аллопластика
- установка модульных тибиальных блоков или клиньев
- применение ревизионных моделей эндопротезов

Дефект мыщелка в зоне остеонекроза замещён костным цементом, армированным укрепляющими винтами

Рентгенограммы больной Ч. после операции.

Фиксация аутотрансплантата

Костная аутопластика

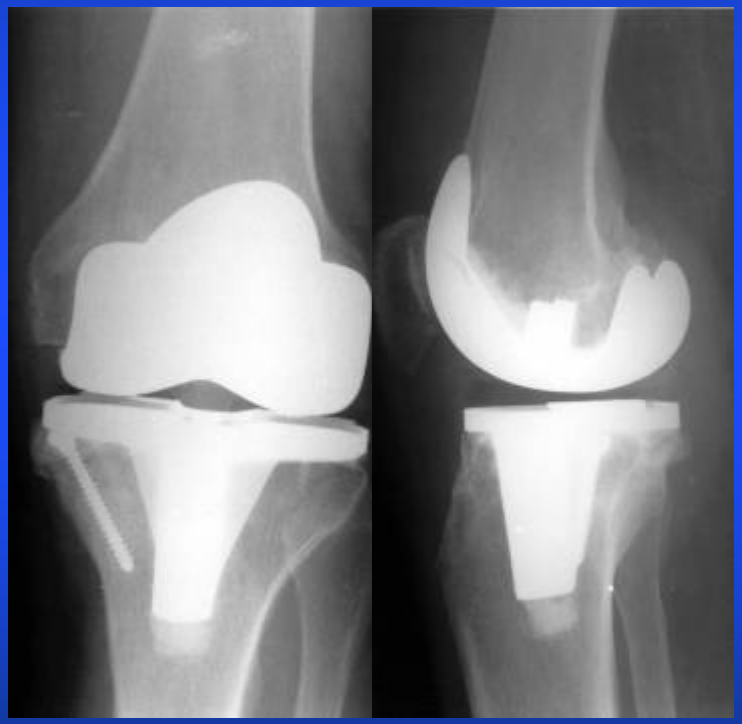

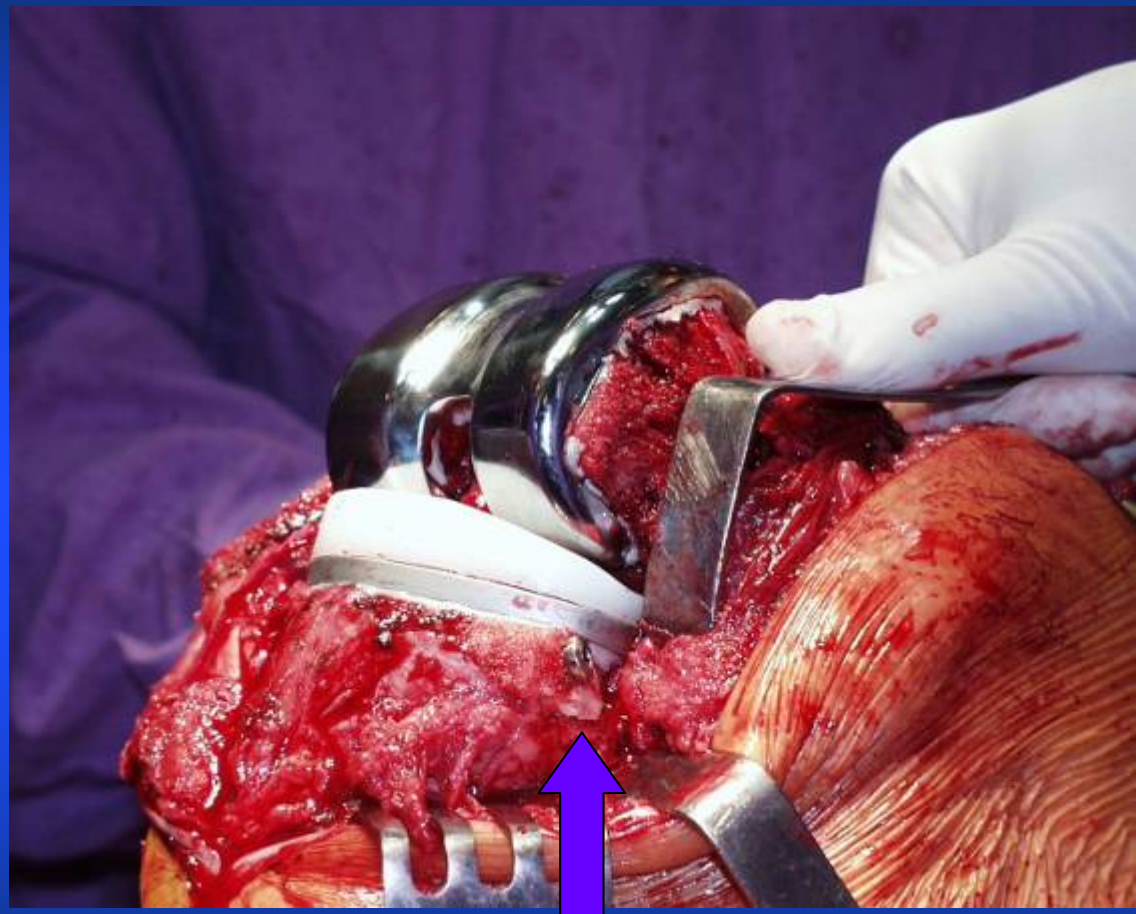

Трансплантат фиксирован винтом

Показано применение замещающего блока в зоне остеонекротического дефекта мыщелка

Эндопротез с тибиальным блоком

Резекция тибиального плато с моделированием площадки для блока, замещающего дефект мыщелка

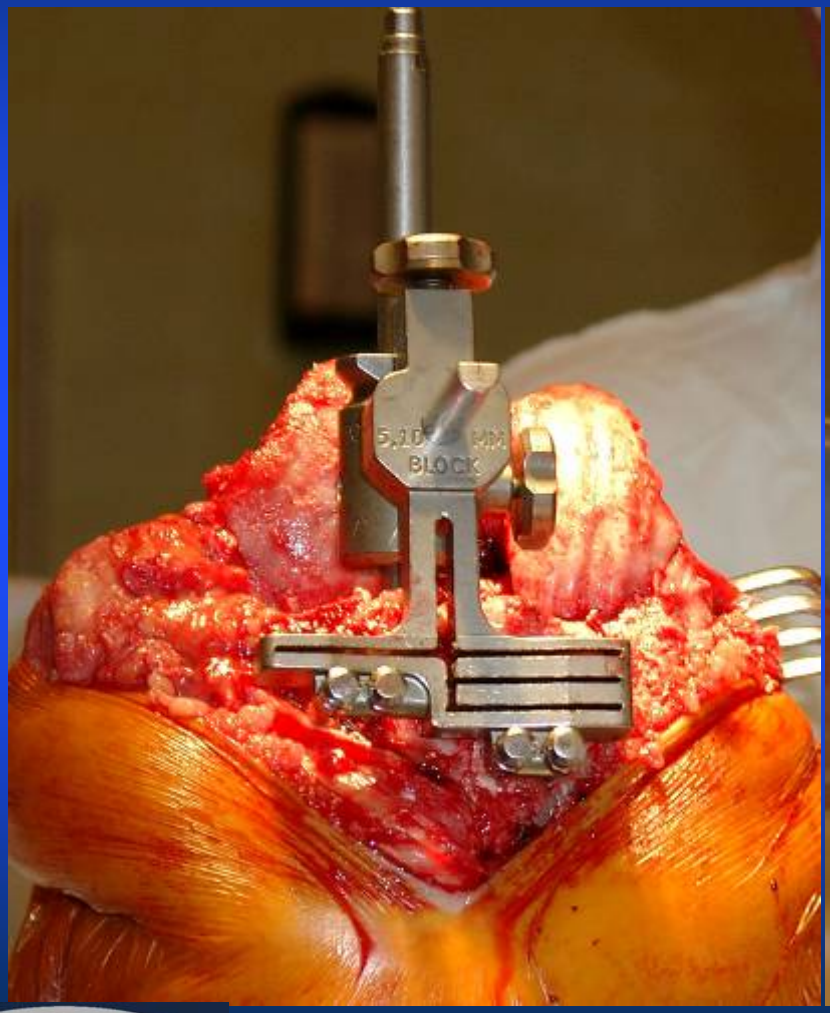

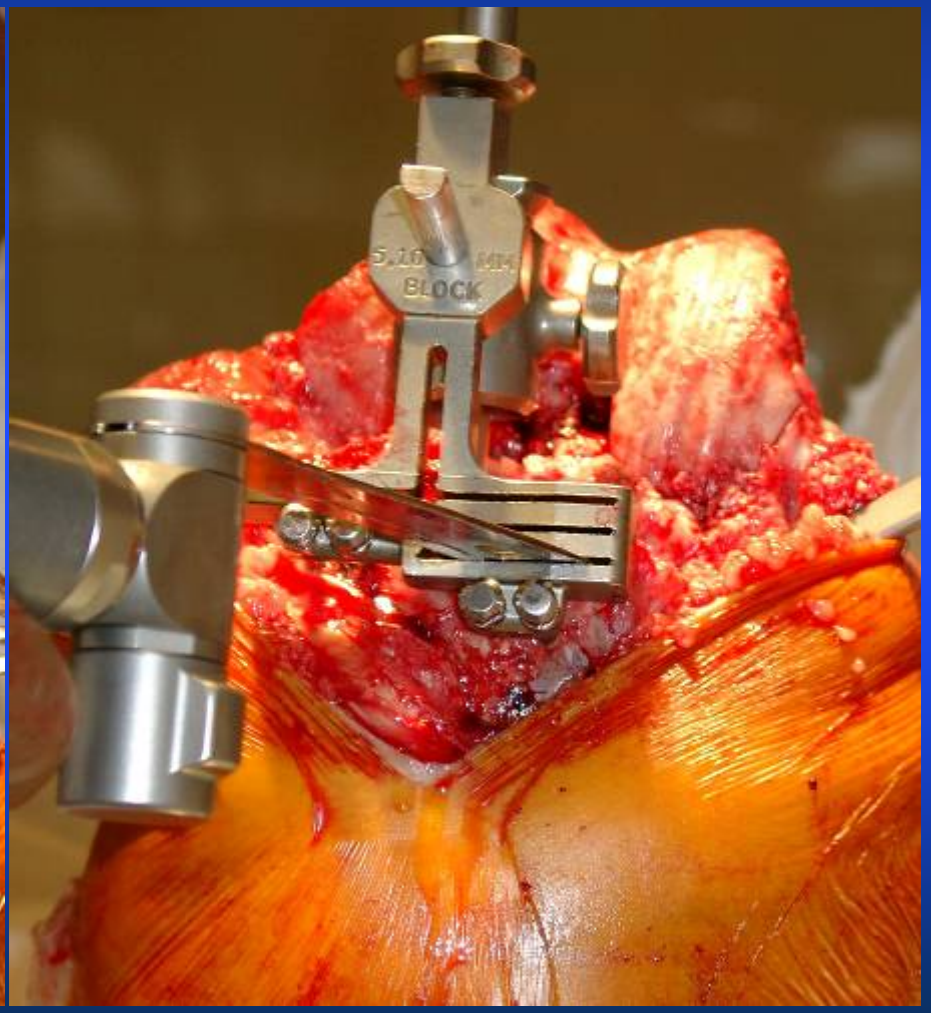

Примерочные блоки

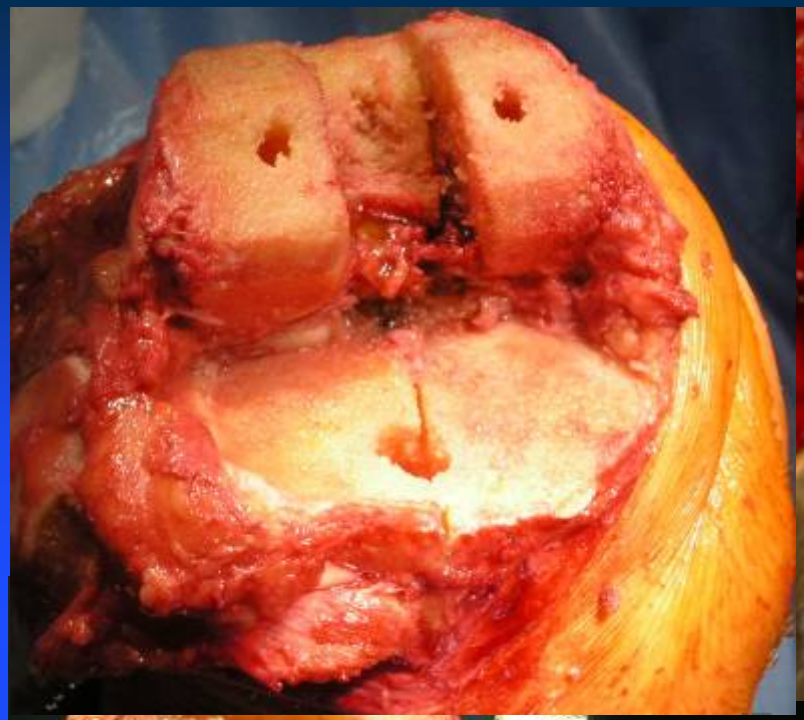

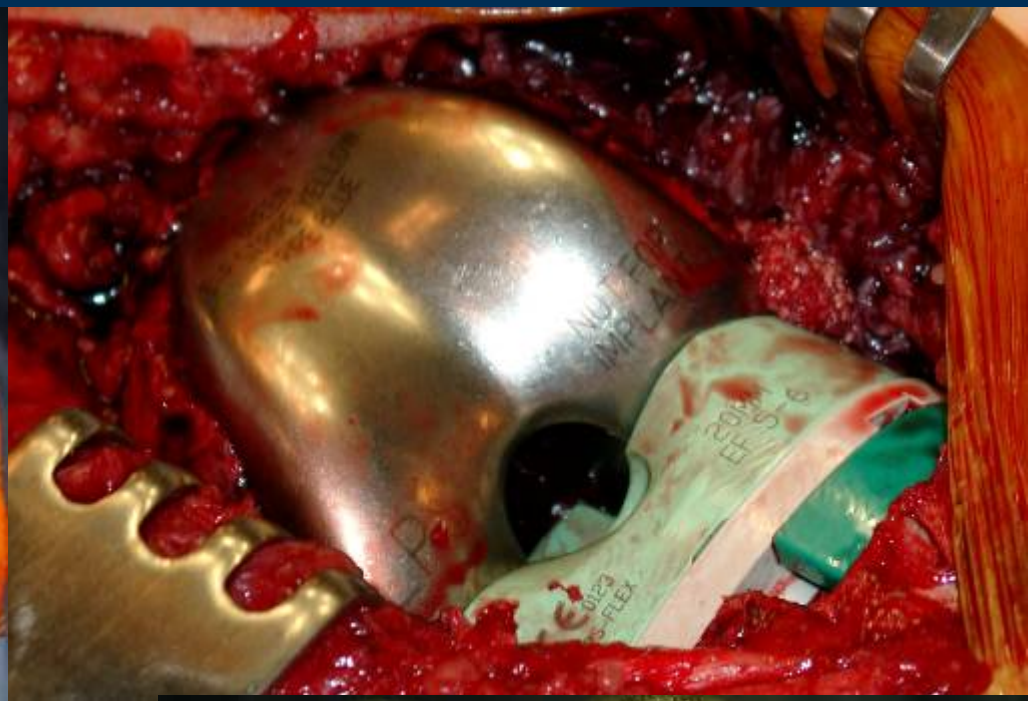

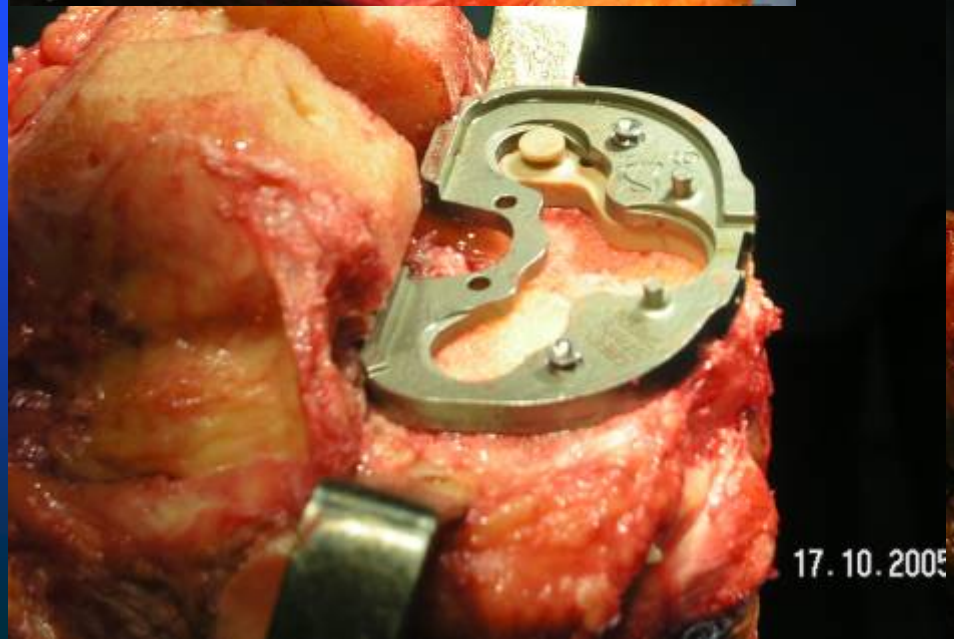

Замещение участка мыщелка в зоне остеонекротического дефекта модульным блоком

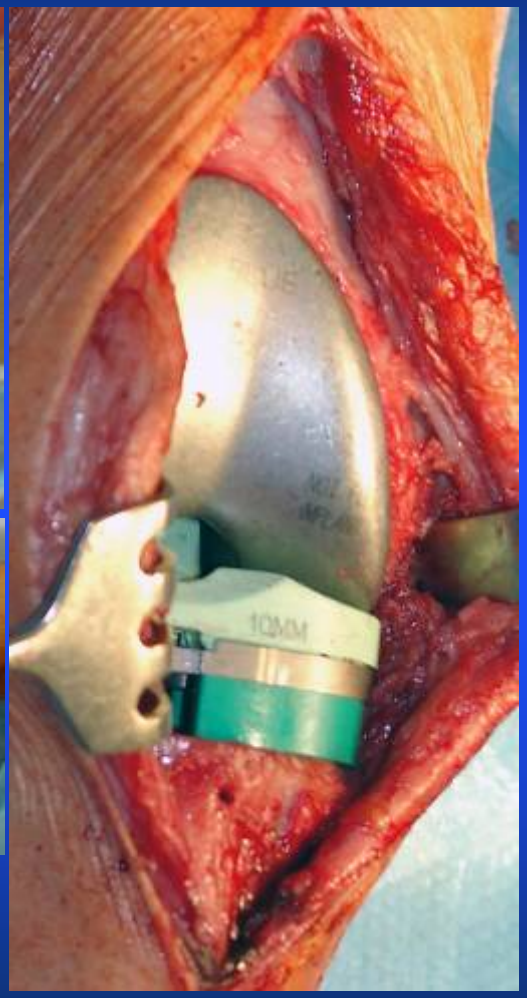

Коррекция деформации при установке замещающего тибиального блока.

Замещение участка мыщелка в зоне остеонекротического дефекта модульным блоком

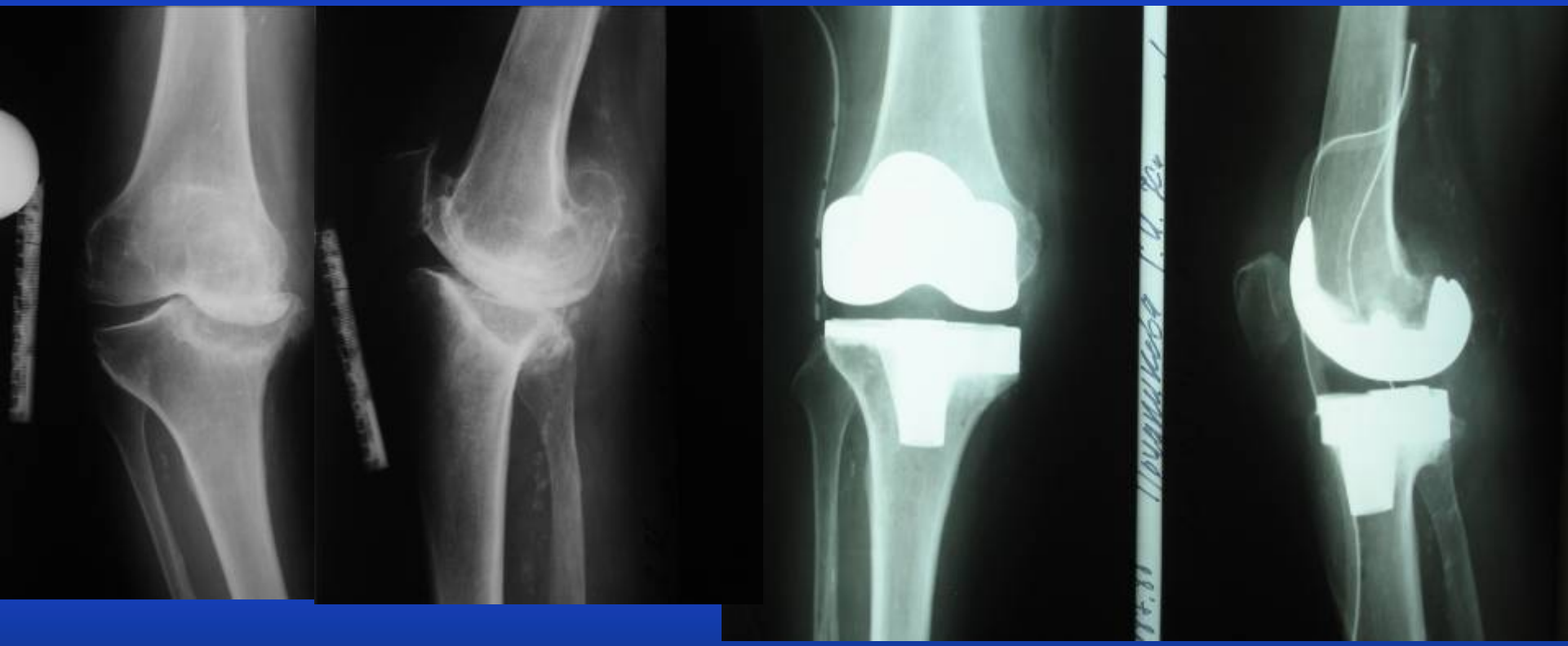

Рентгенограммы больной П. до и после операции.

Замещение участка мыщелка в зоне остеонекротического дефекта модульным блоком

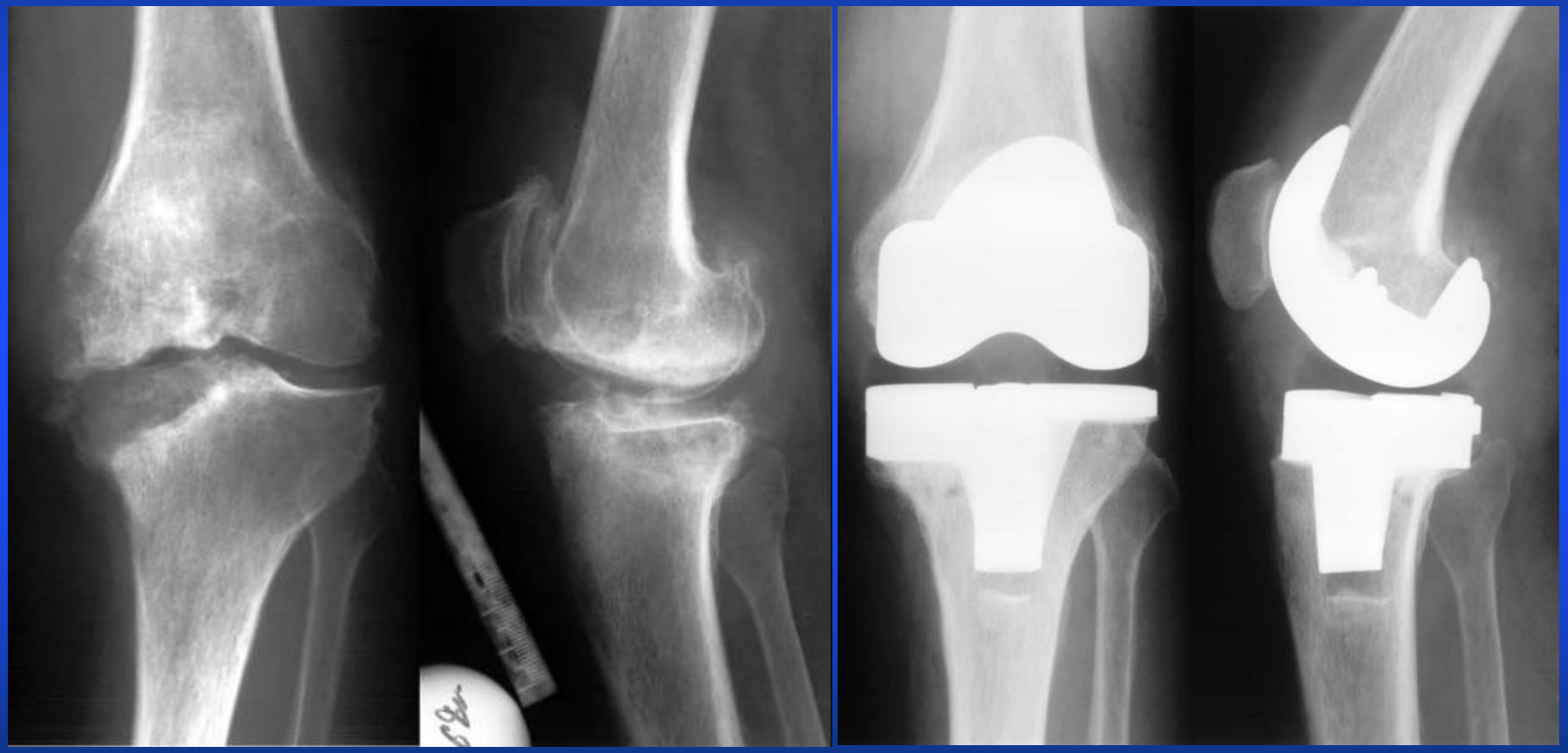

Рентгенограммы больной Б. до и после операции.

Способы коррекции остеонекротических дефектов мыщелков

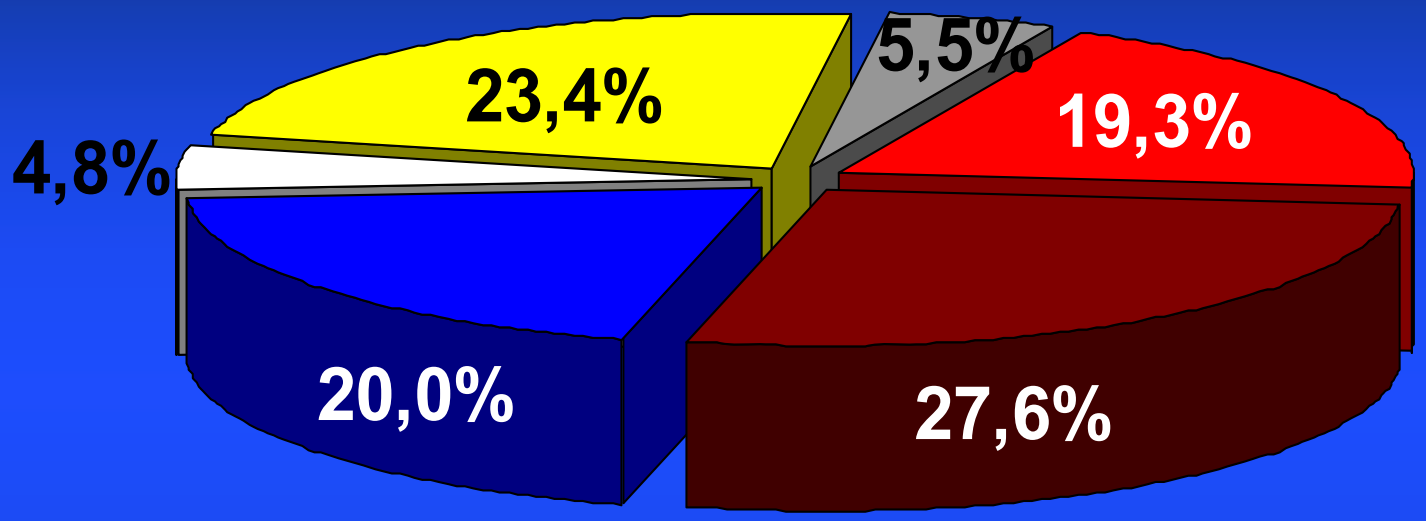

- Цементная пластика - 28
- Резекция на уровне дна дефекта - 40
- Костная аутопластика - 29
- Смещение от дефекта - 7
- Модульный блок - 34
- Армирование цемента винтами - 7

Результаты эндопротезирования коленного сустава у больных с асептическим некрозом

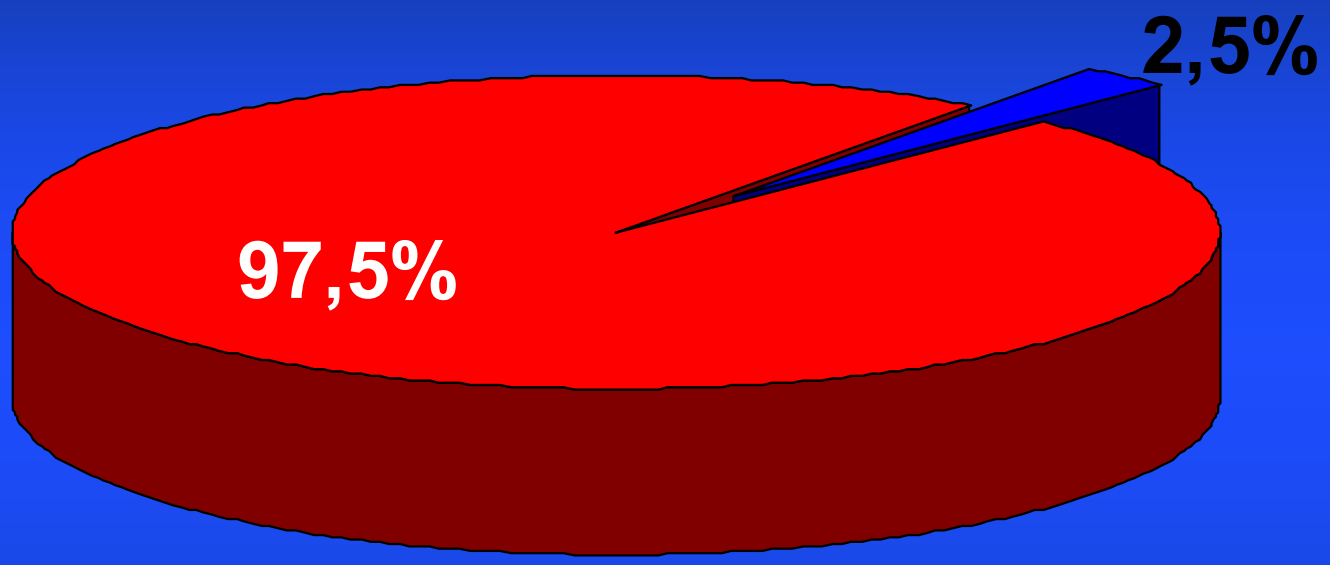

- хорошие и удовлетворительные результаты - 156
- ревизии - 4 (позднее нагноение - 3, эндопротезирование надколенника - 1)

Методика послеоперационного ведения больных

- Иммобилизация не применялась
- Ходьба с опорой на костыли со 2-х суток
- Дозированная нагрузка со 2-х суток (при использовании костной пластики через 3 недели)
- Удаление кожных швов на 14 сутки
- Полная нагрузка через 3 недели (при использовании костной пластики через 3 месяца)
- Пользование тростью до 6 месяцев

Больной Р. до операции

Больной Р. после операции

Выводы

Эндопротезирования коленного сустава при асептическом некрозе мыщелков необходимо сочетать с замещением дефектов

Выводы

Замещающие методики позволяют:

выполнить экономную резекцию кости;
избежать укорочения конечности;
уменьшить количество костного цемента;
обеспечить надёжную опору для компонента эндопротеза

БЛАГОДАРЮ

ЗА ВНИМАНИЕ