



Пациент: Левченко Евгений

Дата исследования: 30.01.1982

Запрос от: Secondopinions.ru

Дата рождения: 08.06.2018

На серии компьютерных томограмм грудной полости в S4, S5 язычковых сегментов средней доли левого легкого определяется участок умеренно выраженных интерстициальных инфильтративных изменений с неровными нечеткими контурами, размерами около 3,9x1,1x3,3 см.

В S1 и S3 верхней доли правого легкого определяются единичные фиброзные очаги размерами до 0,2 см.

В верхушках обоих легких определяются зоны апикального плевропневмофиброза.

В паренхиме остальных отделов лёгких инфильтративных, деструктивных изменений и объемных образований не выявлено.

Пневматизация и васкуляризация легких не изменены.

Корни легких структурны, не расширены.

Просвет трахеи и бронхов 1-3 порядка прослеживается, убедительных признаков нарушения бронхиальной проходимости не найдено.

Жидкости в плевральных полостях нет. Плевральные листки не утолщены.

Средостение не расширено, структуры его дифференцируются отчетливо.

Размеры внутригрудных лимфоузлов не превышают установленные рентгенологические границы нормы.

Жидкости в полости перикарда не найдено. Грудная аорта не расширена.

Вторичных костных деструктивных изменений грудной клетки не найдено.

Мягкотканые структуры грудной клетки без особенностей.

Увеличения лимфатических узлов подмышечных впадин и надключичных лимфоузлов не выявлено.

Заключение: КТ картина умеренно выраженных инфильтративных изменений в S4, S5 язычковых сегментов средней доли левого легкого (при наличии клинической картины может соответствовать остаточным явлениям пневмонии). Единичные фиброзные очаги в верхней доле правого легкого. зоны апикального плевропневмофиброза в верхушках обоих легких.

Рекомендации: Наблюдение пульмонолога, КТ контроль через 3 месяца.

Подписано: врач-рентгенолог Скородумова А.П.



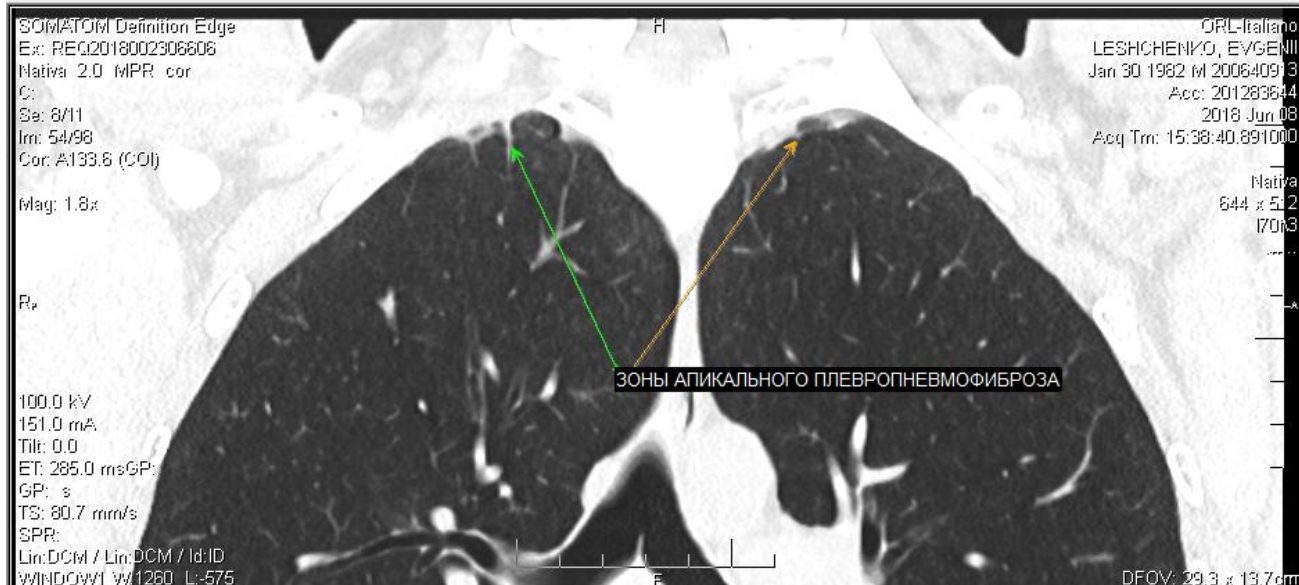
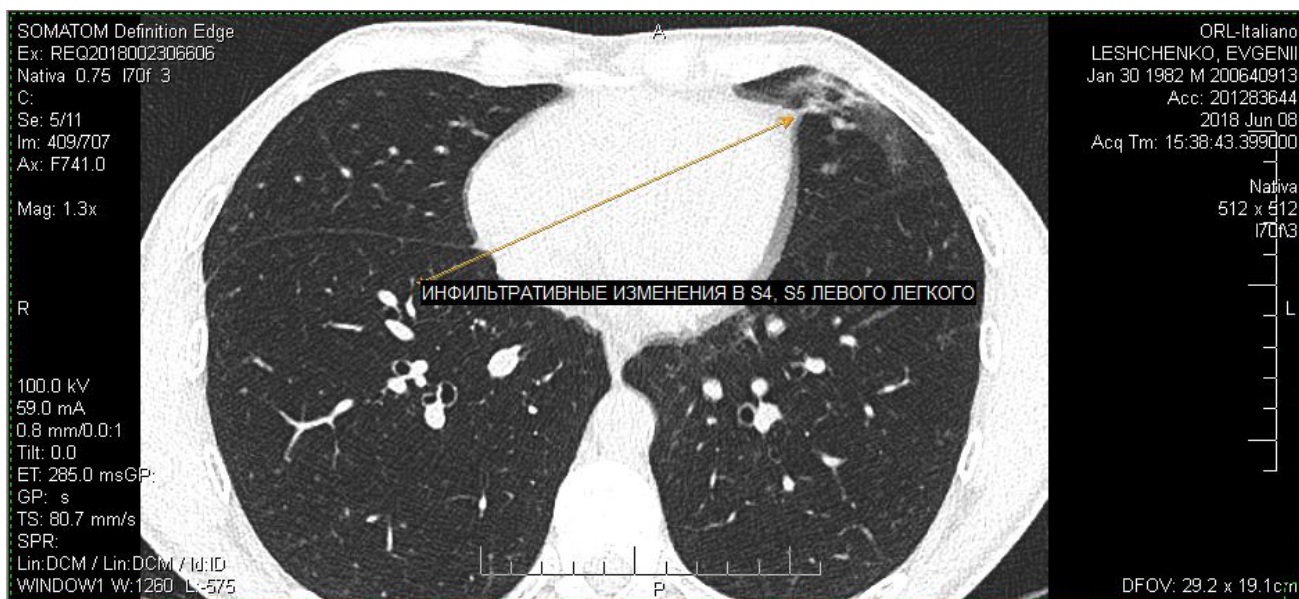
Пациент: Левченко Евгений

Дата исследования: 30.01.1982

Запрос от: Secondopinions.ru

Дата рождения: 08.06.2018

Основные изображения с пояснениями:



Это заключение было подготовлено нижеподписавшимся врачом-рентгенологом по запросу направляющего врача или представителя пациента и является вторым мнением. Мнение и рекомендации, приведенные здесь, носят исключительно консультативный характер и основаны на анализе представленных изображений и клинической информации. Врач-рентгенолог и компания не несут ответственности ни за какие решения или действия, предпринятые на основании этого заключения, или за их последствия. Ответственность за принятие клинических решений несут целиком и полностью врачи пациента. Эта информация была объяснена в доступной форме при запросе второго мнения.

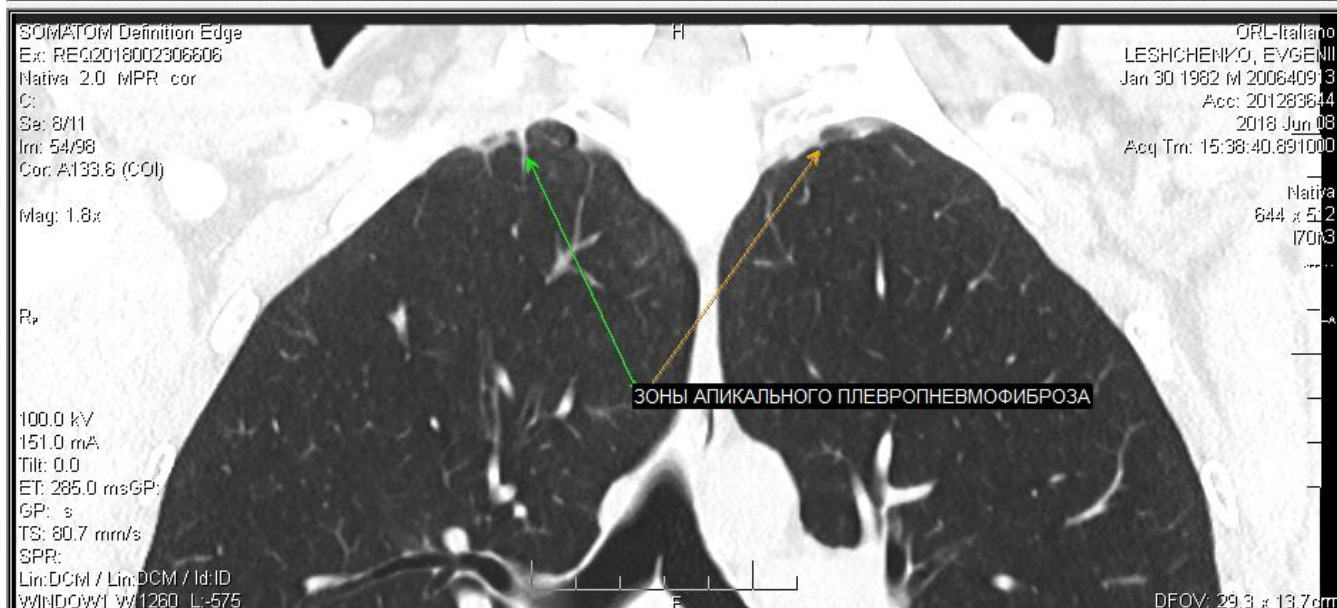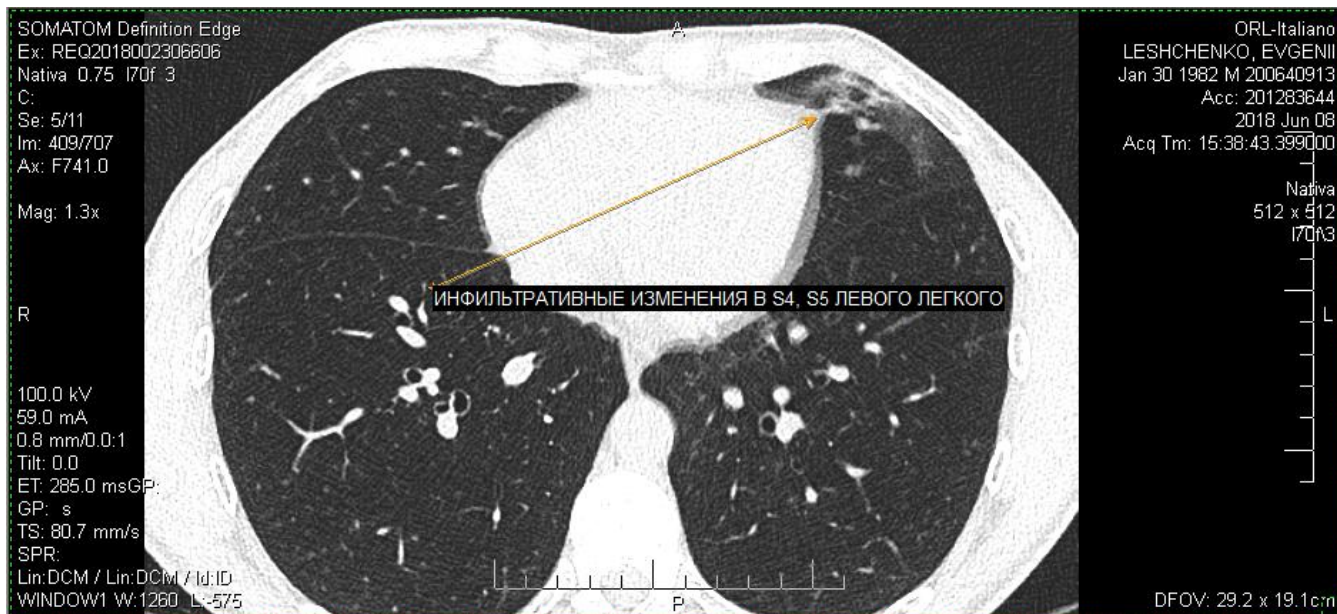


Пациент: Левченко Евгений

Дата исследования: 30.01.1982

Запрос от: Secondopinions.ru

Дата рождения: 08.06.2018



Это заключение было подготовлено нижеподписавшимся врачом-рентгенологом по запросу направляющего врача или представителя пациента и является вторым мнением. Мнение и рекомендации, приведенные здесь, носят исключительно консультативный характер и основаны на анализе представленных изображений и клинической информации. Врач-рентгенолог и компания не несут ответственности ни за какие решения или действия, предпринятые на основании этого заключения, или за их последствия. Ответственность за принятие клинических решений несут целиком и полностью врачи пациента. Эта информация была объяснена в доступной форме при запросе второго мнения.