

Лучевая диагностика осложнений после эндопротезирования тазобедренного и коленного суставов

Ю. И. Румянцев*

ГБОУ ВПО «Московский государственный медико-стоматологический университет
им. А. И. Евдокимова» Минздрава России, кафедра лучевой диагностики

Beam diagnostics complications after endoprosthetic hip joints and knee joints replacement

Yu. I. Rumyantsev

Реферат

Проанализированы результаты лучевых исследований (n = 78) пациентов с осложнениями после эндопротезирования тазобедренного и коленного суставов. Для их диагностики использовались цифровая стандартная и микрофокусная рентгенография, мультиспиральная компьютерная томография и ультразвуковое исследование. Большинство осложнений после эндопротезирования тазобедренного и коленного суставов были установлены при помощи стандартной рентгенографии. Однако стандартная рентгенография не всегда предоставляет необходимую информацию о состоянии костной ткани и мягкотканых структур. Сопоставление различных лучевых методов, применяемых для контроля результатов эндопротезирования суставов нижней конечности (коленного или тазобедренного), свидетельствует о необходимости использования комплексного обследования пациентов.

Ключевые слова: осложнения после эндопротезирования, лучевая диагностика, тазобедренный сустав, коленный сустав.

Abstract

The results of beam investigations (n = 78) of patients suffering from complications after endoprosthetic hip joint and knee joints replacement have been analyzed. Standard digital radiography and micro-focus digital radiography, multi-detector computed tomography and ultrasound investigation have been used. The most part of complications after endoprosthetic hip joint and knee joints replacement can be diagnosed by means of standard radiography. However, standard radiography is not always able to provide the necessary information about condition of bone tissues and soft tissue structures. Comparing different radiological methods applied in controlling the results of prosthesis arthroplasty of lower extremity joints (knee or hip joint replacement), we can clearly see the necessity of a comprehensive examination of patients.

Key words: complications after of joint replacement, beam diagnostics, hip joint, knee joint.

* Румянцев Юрий Игоревич, аспирант кафедры лучевой диагностики ГБОУ ВПО «Московский государственный медико-стоматологический университет им. А. И. Евдокимова» Минздрава России, врач-рентгенолог городской клинической больницы № 15 им. О. М. Филатова.
Адрес: г. Москва, ул. Вешняковская, д. 23.
Тел.: +7 (905) 768-76-43.
Электронная почта: rumyantsev5@mail.ru

Актуальность

В современной травматологии и ортопедии много внимания уделяется патологии крупных суставов, которая сопровождается снижением качества жизни пациентов, их временной нетрудоспособностью и инвалидизацией [1, 5].

Лечение тяжелых повреждений, приобретенных или врожденных заболеваний тазобедренного и коленного суставов, методом эндопротезирования позволяет в короткие сроки достигнуть стойкого положительного реабилитационного эффекта и существенно повысить функциональные возможности заинтересованной конечности [4].

Параллельно с увеличением количества операций эндопротезирования суставов растет и количество осложнений. Проблема профилактики осложнений и их негативных последствий является сегодня чрезвычайно актуальной [2]. Наиболее частыми и значимыми осложнениями считаются вывихи компонентов эндопротеза, перипротезные переломы [3]. Признаки этих осложнений достоверно диагностируются при помощи стандартной рентгенографии. Но существует еще одна большая группа осложнений, включающая асептическую нестабильность компонентов эндопротеза: посттравматический остеомиелит, гематомы и гетеротопическую оссификацию, — выявление которых по результатам рентгенографии вызывает значительные трудности, и должен применяться комплексный подход в выборе методов лучевой диагностики [6].

Однако роль различных лучевых методов в выявлении неблагоприятных последствий и осложнений эндопротезирования суставов изучена недостаточно. Требуется усовершенствование

системного подхода в выборе метода лучевой диагностики для более ранней и точной диагностики осложнений после эндопротезирования крупных суставов.

Цель: оценить возможности различных методов лучевой диагностики и усовершенствование системного подхода в выявлении осложнений после эндопротезирования тазобедренного и коленного суставов.

Материалы и методы

Работа основана на анализе клинико-лабораторных и лучевых исследований 78 пациентов с осложнениями после эндопротезирования тазобедренного и коленного суставов, находившихся на стационарном лечении в ГБУЗ «Городская клиническая больница (ГКБ) № 59» и ГБУЗ «Городская клиническая больница № 15 им. О. М. Филатова» Департамента здравоохранения г. Москвы. В группу обследованных пациентов вошли 25 мужчин и 53 женщины в возрасте от 20 до 87 лет. Средний возраст пациентов составил 59,8 года. Отмечалось преобладание пациентов в возрасте от 60 до 80 лет.

При подозрении на различные виды послеоперационных осложнений проведена цифровая рентгенография в двух проекциях, позволившая оценить качество технического исполнения имплантации, пространственное положение компонентов эндопротеза, проанализировать изменение структуры парапротезной костной ткани и сравнить полученные результаты с данными предыдущих исследований [6]. Цифровая рентгенография была выполнена на аппаратах Diagnost 56 (Philips, Голландия) с применением оцифровщика CR-30X (Agfa HealthCare N. V., Бельгия) и

КРДЦ-Т20/Т2000-«Ренекс» с последующей цифровой обработкой изображения с помощью дигитайзера CR 35-X (Agfa HealthCare N. V., Бельгия).

При необходимости проведения фистулографии применялись йодсодержащие водорастворимые рентгеноконтрастные средства (РКС) (ультравист, урогафин), вводимые при помощи шприца и катетера. Спиральная компьютерная томография проводилась на аппарате Somatom Sensations (Siemens, Германия). Пациента укладывали для исследования в положение лежа на спине с поднятыми вверх руками. Технические условия съемки: коллимация толщиной слоя 1,2 мм в аксиальной проекции с последующим построением мультипланарных реконструкций. Цифровая микрофокусная рентгенография проводилась на аппарате «Пардус 2.0» (Россия).

Результаты и их обсуждение

Наибольшую группу осложнений среди пациентов, перенесших тотальное эндопротезирование тазобедренного и коленного суставов, составили вывихи компонентов эндопротеза (рис. 1) (n = 16; 20,5 %).

Анализ литературы и собственных наблюдений показал, что существует 3 основные причины вывиха компонентов эндопротеза:

- 1 — нарушение техники установки элементов эндопротеза;
- 2 — нарушение пациентом ортопедического режима;
- 3 — слабость параартикулярных мышц оперируемого сустава [2].

Диагностика вывихов после тотального эндопротезирования суставов (ТЭПС) при стандартной цифровой рентгенографии не вызывала затруднений (рис. 2, а, б).

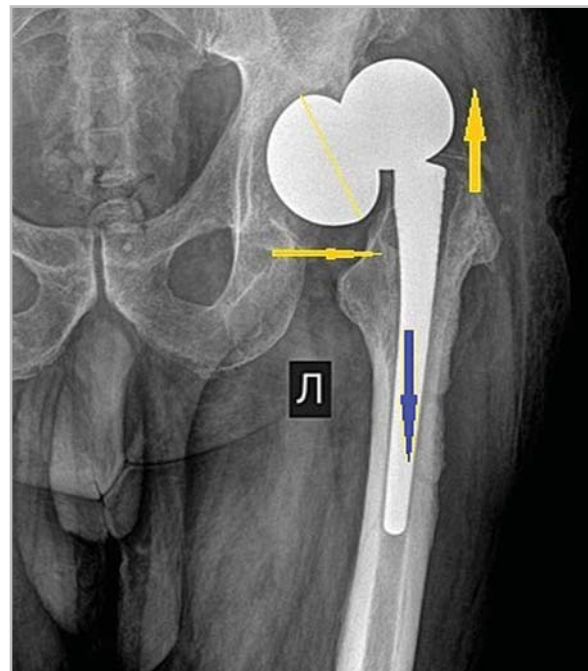


Рис. 1. Рентгенограмма левого тазобедренного сустава в прямой проекции после тотального эндопротезирования — отмечается вывих головки из чашки эндопротеза со смещением чашки в латеральную сторону и вверх (желтые стрелки), дислокация ножки эндопротеза в глубь костно-мозгового канала (синяя стрелка)

Вторыми по частоте встречаемости (n = 15; 19,2 %) были процессы, обусловленные рассасыванием костной ткани на границе «кость — протез», которые принято называть асептической нестабильностью компонентов эндопротеза. Клинически она проявлялась болевым синдромом различной степени выраженности, сопровождалась декомпенсацией статодинамической функции (нарушением опороспособности конечности), общей неудовлетворенностью результатами операции, что приводило к необходимости ревизионной артропластики.

Различали прогрессирующее (в виде ограниченных участков резорбции кост-

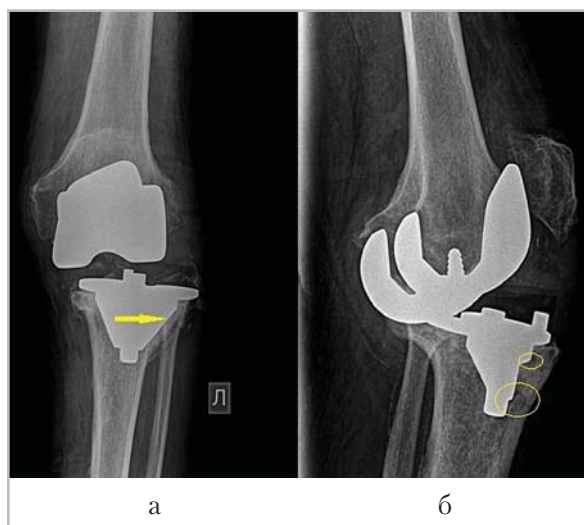


Рис. 2. Рентгенограммы левого коленного сустава в прямой (а) и боковой (б) проекциях; отмечается подвывих берцового компонента кнаружи (стрелка) с децентрацией компонентов эндопротеза, выявляются участки просветления в парапротезной кости, подозрительные на деструкцию (эллипсовидные метки)

ной ткани) и истинное расшатывание эндопротеза (при полной мобилизации его компонентов) [4].

Наличие зон резорбции вокруг бедренного компонента эндопротеза, занимающие более 50 % длины контакта на границе «кость — протез», позволяло предположить прогрессирующую асептическую нестабильность и являлось прямым показанием к реэндопротезированию (рис. 3).

По сведениям ведущих мировых центров ортопедии, через 5–10 лет после операции ревизионное эндопротезирование показано в 25–60 % случаев от общего количества выполненных операций. Эти показатели практически не имеют тенденции к снижению, несмотря на постоянное совершенствование конструкций, материалов, техники операции и варианта фиксации эндопротеза [6].

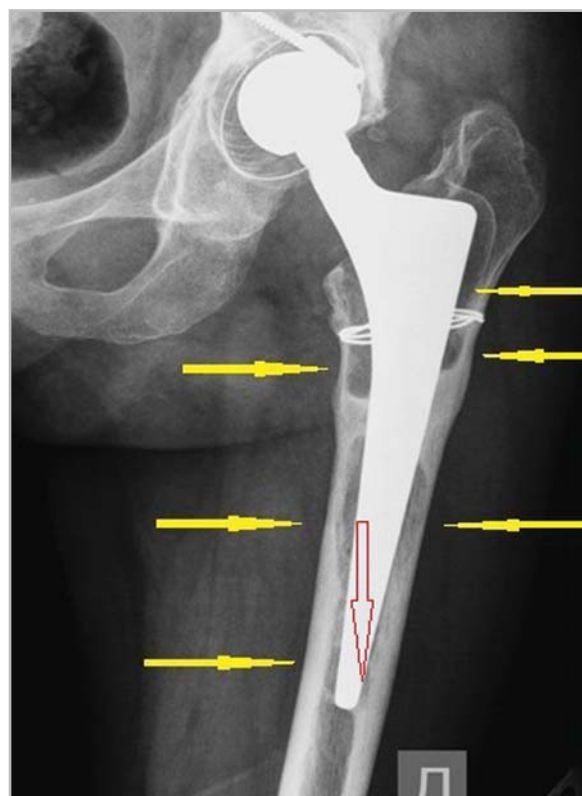


Рис. 3. Рентгенограмма левого тазобедренного сустава в прямой проекции после ТЭПС. Покрытие чашки эндопротеза костью полное. Определяются множественные зоны резорбции костной ткани на границе «кость — протез» (желтые стрелки), вследствие чего ножка эндопротеза смещена в глубь костно-мозгового канала (красная стрелка) — признаки прогрессирующей асептической нестабильности (по Gruen)

Ревизионное или реэндопротезирование выполняется в изначально неблагоприятных условиях метаболизма кости, что, в свою очередь, может явиться причиной нарушения ее адаптивной перестройки после повторного оперативного вмешательства (рис. 4, а, б).

Значительную часть среди обследованных пациентов составили больные с инфекционными осложнениями в мягких тканях (n = 15; 19,2%) без вовлечения в процесс кости (рис. 5, а, б).

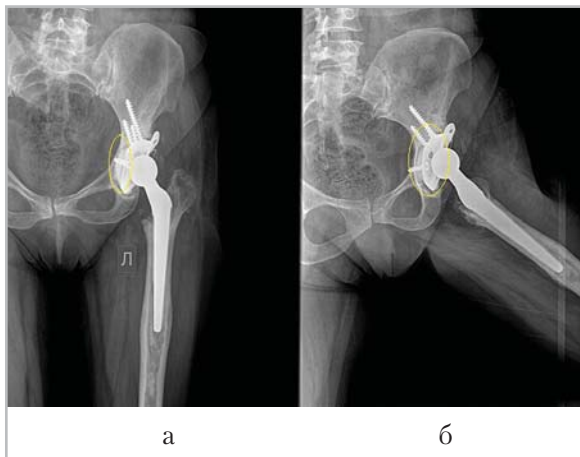


Рис. 4. Рентгенограммы левого тазобедренного сустава в прямой (а) и аксиальной (б) проекциях, выполненные после тотального реэндопротезирования. Положение ножки эндопротеза центральное. Покрытие чашки протеза костью полное. Вокруг нее определяется полоса резорбции костной ткани шириной до 4 мм (эллипсовидные метки), что говорит о нарушении адаптивной перестройки костной ткани после оперативного вмешательства и развитии рискованного состояния асептической нестабильности

При развитии воспалительного процесса в костной ткани (остеомиелите) его рентгенологические признаки проявлялись значительно позже клинических. Картина воспалительной деструкции характеризовалась наличием участков разрежения костной ткани вокруг металлоконструкции с нечеткими контурами, сопровождалась склеротическими изменениями окружающей кости и периостальной реакцией (рис. 6, а, б).

Хронический остеомиелит отмечался в 15,3 % (n = 12) случаев. Такие современные методы лучевой диагностики, как мультисрезовая компьютерная томография (МСКТ) и магнитно-резонансная томография (МРТ), обладают высокой чувствительностью в диагностике

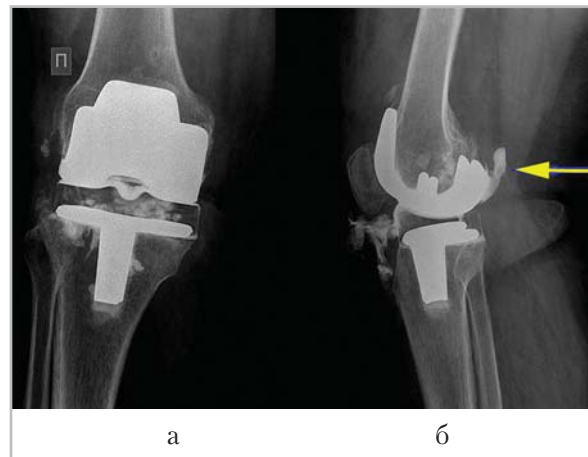


Рис. 5. Рентгенограммы правого коленного сустава после ТЭПС, выполненные в ходе фистулографии в прямой (а) и боковой (б) проекциях. Положение компонентов эндопротеза центральное. РКС, введенное через свищевой ход, проникает в полость коленного сустава, достигает бедренного и берцового компонентов, затекает в задний заворот (стрелка). Данных о костно-травматических и деструктивных изменениях костной ткани эпифизов не выявлено

остеомиелита, но, к сожалению, после эндопротезирования имеют ряд ограничений. Использование СКТ при исследовании структуры костной ткани в месте соприкосновения с крупными имплантатами затруднено из-за наличия артефактов. Поэтому основным методом оценки костной структуры при подозрении на инфекционный процесс, развившийся после эндопротезирования, должна быть цифровая рентгенография.

Потеря костной массы, в особенности при ревизионных эндопротезированиях, часто является предпосылками для повышения риска развития парапротезных переломов.

По времени возникновения парапротезные переломы могут быть как интра-

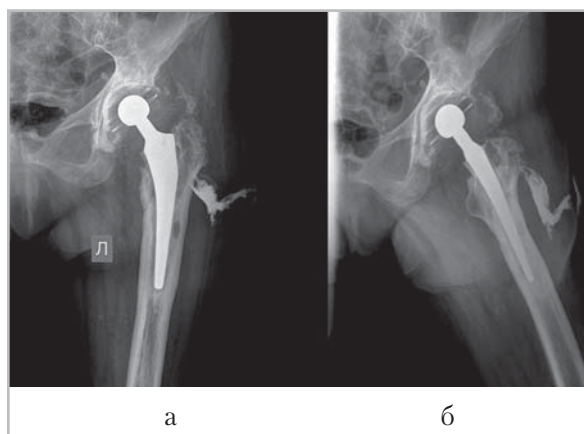


Рис. 6. Рентгенограммы левого тазобедренного сустава в прямой (а) и аксиальной (б) проекциях, выполненные после ТЭПС. Состояние компонентов эндопротеза неудовлетворительное: покрытие чашки костью неполное, вокруг нее определяются участки деструкции кости; ножка эндопротеза расположена центрально, смещена вверх на 3 мм. У ножки эндопротеза также отмечаются деструктивные изменения, которые прослеживаются на всем протяжении. Кость на указанном уровне склерозирована, утолщена за счет гиперостоза. При фистулографии после введения РКС (ультравист, 13 мл) отмечается свищевой ход, идущий от подкожно-жировой клетчатки и достигающий большого вертела бедренной кости

операционными, так и послеоперационными, возникающими в раннем периоде после хирургического вмешательства (до 2 нед), позднем (от 2 нед до 3 мес) и отдаленном послеоперационном периоде (более 3 мес).

Парапротезные переломы были выявлены у 14 (18 %) пациентов после тотального эндопротезирования тазобедренного сустава (рис. 7).

ТЭПС достаточно травматичная операция. Довольно часто может сопровождаться нарушением кровоснабжения оперированной конечности (вследствие тромбозов), образованием межмышеч-

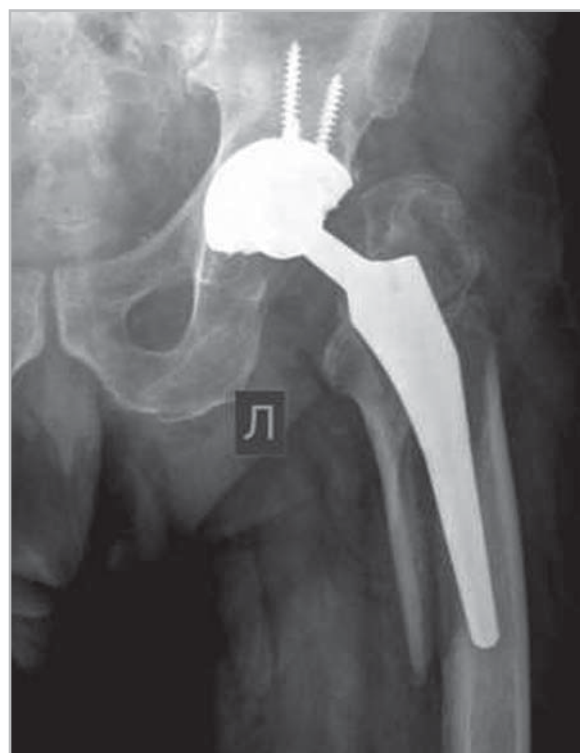


Рис. 7. Рентгенограмма левого тазобедренного сустава в прямой проекции после ТЭПС. Покрытие чашки эндопротеза костью неполное, наблюдается парапротезный косой перелом бедренной кости в подвертельной области с расхождением отломков на 2 см и смещением дистального отломка кнаружи на 1 см

ных гематом в параартикулярных тканях. Послеоперационные гематомы были обнаружены у 4 (5,2 %) пациентов. Методом выбора в данной группе пациентов было ультразвуковое исследование (рис. 8).

В 94,8 % случаев осложнения послеоперационного периода были выявлены при помощи цифровой стандартной рентгенографии.

Возможности МСКТ в послеоперационном периоде были ограничены появлением артефактов от металлической части компонентов эндопротеза. Однако с применением специальных более мяг-

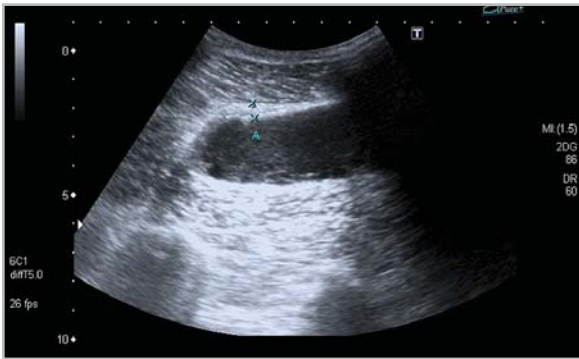

Рис. 8. Эхограмма наружной поверхности правого бедра, выполненная на 7-й день после ТЭПС тазобедренного сустава. Отмечается межмышечная гематома, которая выглядит как гипоэхогенное по отношению к окружающей мышечной ткани образование с довольно четкими неровными контурами, окруженное псевдокапсулой толщиной до 4 мм (метки)

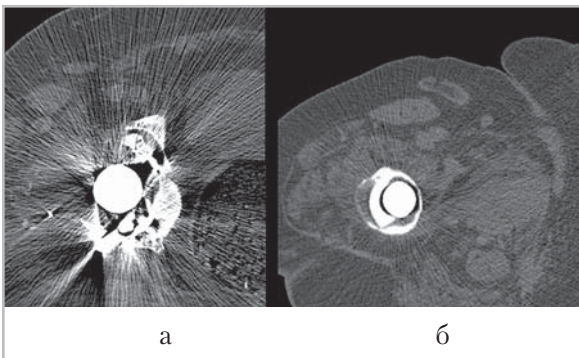


Рис. 9. Компьютерные томограммы правого тазобедренного сустава после ТЭПС (а — жесткий фильтр; б — мягкий фильтр), на которых отмечается наличие костного цемента в области ножки эндопротеза по латеральной поверхности. Резкое истончение кортикального слоя по медиальной поверхности бедренной кости, что косвенно может свидетельствовать о повышении риска развития парапротезного перелома

ких фильтров обработки изображений возможно снизить количество артефактов, оценить состояние парапротезной кости (рис. 9, а, б).

Первым этапом исследования во всех послеоперационных периодах являлась стандартная рентгенография (рис. 10).

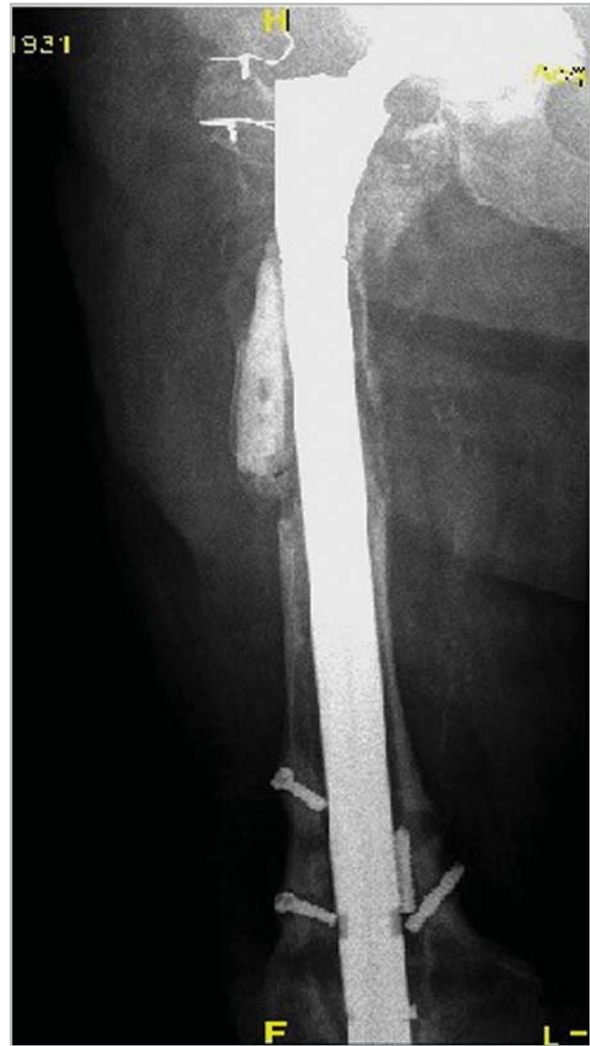

Рис. 10. Цифровая рентгенограмма правого тазобедренного сустава в прямой проекции. Состояние после реэндопротезирования, с удлинением ножки эндопротеза внутрикостным штифтом, закрепленным 2 винтами, по поводу многократных парапротезных переломов и нестабильности компонентов эндопротезов. Отмечаются множественные зоны резорбции вокруг всей ножки эндопротеза, несостоятельность металлоконструкции с переломом внутрикостных винтов, с дистальным смещением ножки эндопротеза

При выявлении показаний, таких, как изменения в контралатеральном суставе, необходимость определения состояния костной ткани вокруг пластиковой чашки, костного цемента, назначалась МСКТ.

Постпроцессорная обработка и 3D-реконструкция изображений с применением специальных программ для металлоконструкций позволяет понять пространственное положение компонентов эндопротеза и предоставить объективную картину для работы травматологов (рис. 11, а, б).

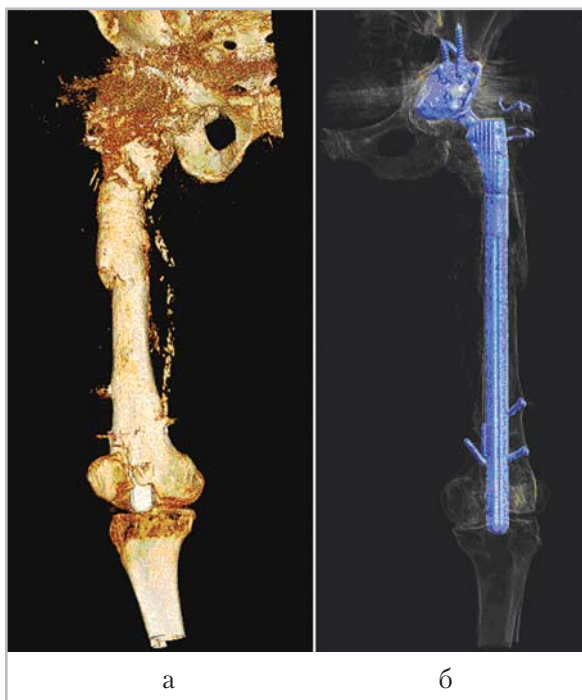

Рис. 11. Компьютерные томограммы правого бедра (а — 3D-реконструкция, вид спереди, костный фильтр (VRToste); б — 3D-реконструкция, вид сзади, программа обработки металлоконструкций). Отмечается проникновение дистального конца бедренного компонента эндопротеза в полость коленного сустава. Один из фрагментов сломанных винтов, блокировавших металлоконструкцию, находится в костномозговом канале параллельно ножке эндопротеза

Микрофокусную рентгенографию (МФРГ) с прямым увеличением изображения использовали как уточняющую методику для более детализированной оценки состояния парапротезной костной ткани.

На аппарате «Пардус 2.0», ввиду его конструктивных особенностей, можно было обследовать только коленные суставы. МФРГ тазобедренных суставов выполнить не удалось ввиду невозможности укладки пациента.

По сравнению со стандартными микрофокусные рентгенограммы коленного сустава, выполненные после ТЭПС, позволяли более детально оценить локализацию, протяженность и конфигурацию зон и участков структурной перестройки парапротезной кости (рис. 12, а, б).

Выводы

1. У 74 пациентов из 78 (94,8 %) осложнения после эндопротезирования тазобедренного и коленного суставов были выявлены при помо-

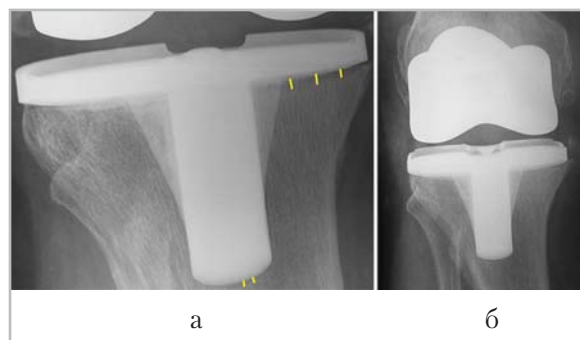


Рис. 12. Цифровые рентгенограммы правого коленного сустава в прямой проекции, выполненные после ТЭПС (а — стандартная; б — микрофокусная с 5-кратным прямым увеличением изображения), состояние после ТЭПС. Отмечается умеренная зона разрежения костной ткани вокруг берцового компонента эндопротеза

щи традиционного рентгенографического метода.

2. Сопоставление различных лучевых методов, применяемых для контроля результатов эндопротезирования суставов нижней конечности (коленного или тазобедренного), свидетельствует о необходимости использования комплексного обследования пациентов.
3. Наиболее объективную информацию о структурных изменениях парапротезной кости дает ЦМФР, но ее использование ограничено техническими трудностями для исследования области тазобедренного сустава.
4. Ультразвуковое исследование предпочтительно для изучения состояния мягких тканей и малоинформативно при оценке костных структур.

Список литературы

1. *Абельцев В. П.* Десятилетний опыт эндопротезирования тазобедренного сустава при диспластическом коксартрозе // *Вестн. травматологии и ортопедии им. Н.Н. Приорова.* 2002. № 1. С. 54–57.
2. *Ахтямов И. Ф., Гарифуллов Г. Г., Коваленко И. Н. и др.* Новые способы профилактики интраоперационных и ранних послеоперационных осложнений при эндопротезировании тазобедренного сустава // Там же. 2010. № 1. С. 25 – 28.
3. *Ахтямов И. Ф., Кузьмин И. И.* Ошибки и осложнения при эндопротезировании тазобедренного сустава: Руководство для врачей. Казань, 2006. С. 160.
4. *Васильев А. Ю., Семизоров А. Н., Егорова Е. А. и др.* Лучевые методы исследования при эндопротезировании тазобедренного сустава. М.: ГЭОТАР-Медиа, 2009. 135 с.
5. *Зайцева О. П.* Ошибки и осложнения эндопротезирования тазобедренного сустава: Дис. ... канд. мед. наук. / Рос. науч. центр «Восстановительная травматология и ортопедия» им. акад. Г. А. Илизарова Федерального агентства по высокотехнологичной мед. помощи. М., 2009. 160 с.
6. *Карякина Е. В., Персова Е. А.* Асептическая нестабильность эндопротеза тазобедренного сустава у больных коксартрозом // *Сарат. науч.-мед. журн.* 2009. Т. 5. № 3. С. 375–378.
7. *Duncan C., Masri B. A.* Fractures of the femur after hip replacement // *Instr. Course Lect.* 1995. № 44. P. 293–304.