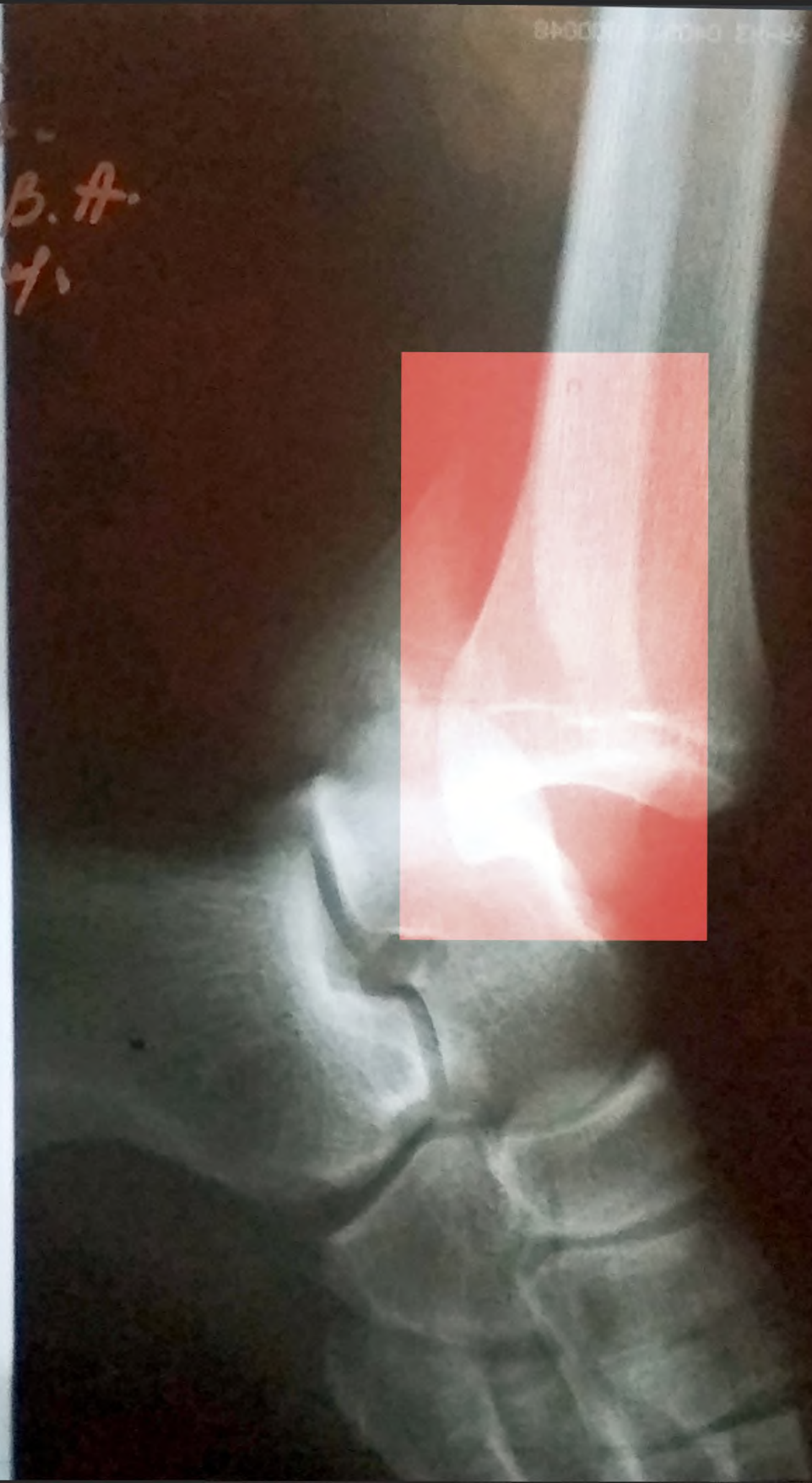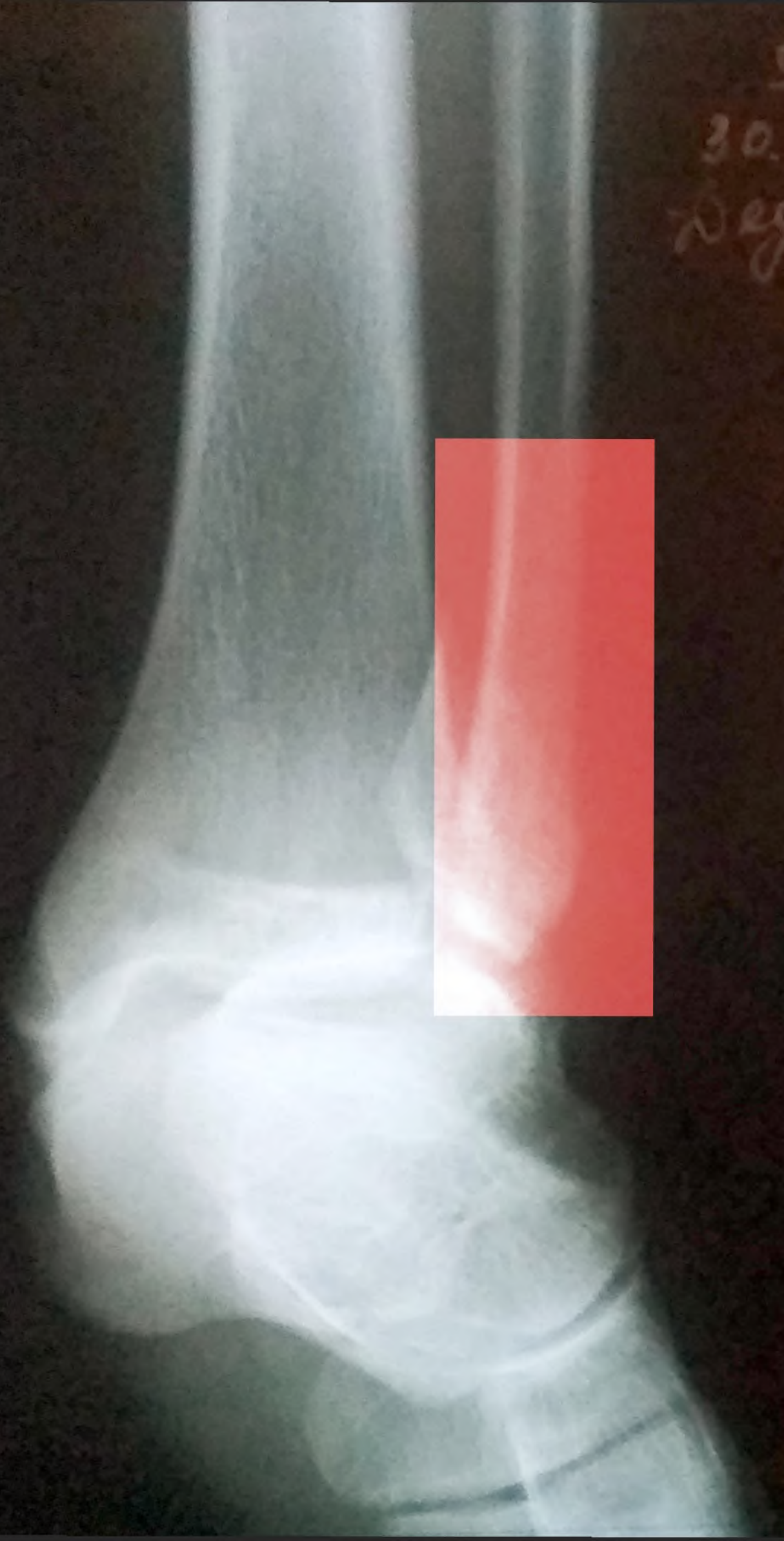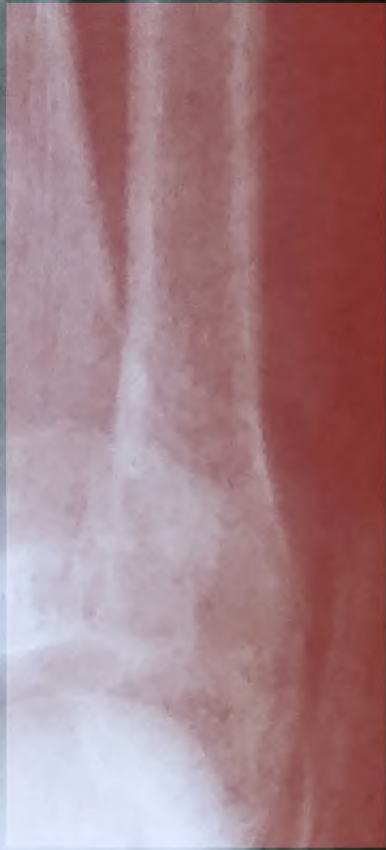


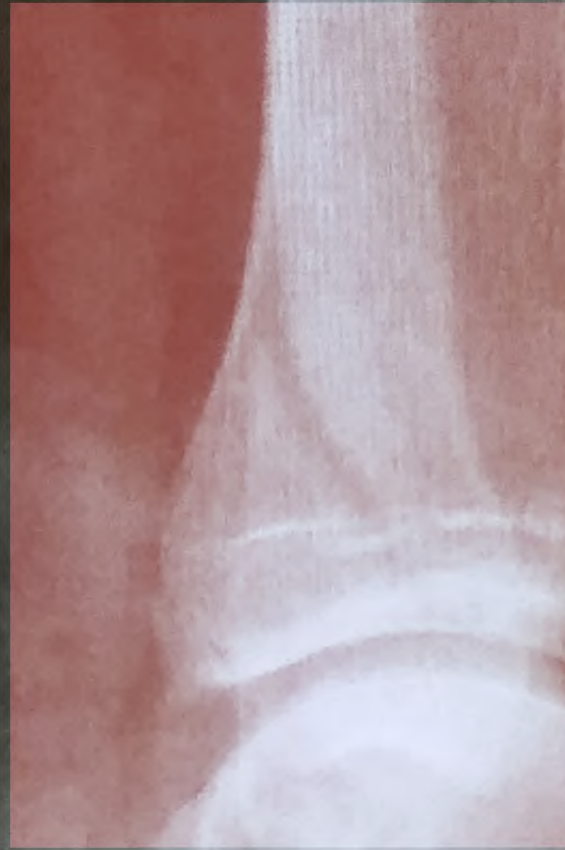Л.  
30.11.12.  
Дегоб В. А.  
30.11.







В. 30.11.18. Дегоб В. А. 30.11.18.





Государственное бюджетное учреждение здравоохранения «Южно-Сахалинская городская  
больница им. Ф.С. Анкудинова»

693010, Сахалинская обл., г. Южно-Сахалинск, бульвар Анкудинова, 1А

**Выписной эпикриз**

**Дата:** 05.12.2018 **Номер истории болезни:** ТО - 1814\48338

**Пациент(ка):** Дедов Владен Андреевич **Дата рождения:** 04.07.1988 г.р. **Адрес:** обл. Сахалинская,  
г. Южно-Сахалинск, ул. Ленина д.312А кв.27

**Отделение:** Травматологическое отделение

**Дата поступления:** 30.11.2018 **Дата выписки:** 05.12.2018.

**Диагноз основной:** S82.6 3/перелом н/лодыжки л/голенн со смещением с вывихом стопы кзади.

**Аллергологический анамнез:** без особенностей

**Оперативное лечение:** При поступлении з/репозиция , гипсовая иммобилизация. От оперативного лечения пациент отказался. На день выписки гипсовая иммобилизация состоятельная, сосудистых, неврологических расстройств в стопе нет.

**Консервативное лечение:** ФЗТ,ЛФК, симптоматическая терапия.

**План обследования:**ОАМ,ОАК,Б/Х,ЭКГ, группа крови, резус фактор.  
рентгенография левого г/с сустава.

**Рекомендации лечебные и трудовые:** 1. Продолжить ФЗТ,ЛФК.

2. Гипсовая иммобилизация 8 недель со дня травмы.

3. Рентген контроль в динамике( ч/з 10 дней , 2 мес.) со дня травмы.

4. По спаданию отека замена гипсовой лонгетной повязки на гипсовый ( циркулярный)сапожок.

После и перед заменой повязки рентген контроль !!!

5. ходьба при помощи костылей без нагрузки на пострадавшую конечность 2 мес. со дня травмы.

6. Препараты кальция , поливитамины, т. остеогенон по 1т 2 раза в день.

7.Т. троксевазин( детралекс) по 1т 2 раза в день 1 мес.

8. Временно не трудоспособный. Явка в травматологическую поликлинику 07.12.18.

Выписывается с улучшением Трудоспособность временно утрачена Б/л открытый

**Заведующий отделением:** И Сун Син 

**Лечащий врач:** Сердечный И.А. 



ГБУЗ «Южно-Сахалинская городская больница им. Ф.С.Анкудинова»

Рентгенологическое отделение

Кабинет компьютерной томографии

Ф.И.О.: Дедов В.А.

Дата :03.12.18

Возраст :30

Направлен:травм.отд.

Контраст – нет

Лучевая нагрузка 1,7 мЗв

**Протокол исследования**

При исследовании левой голени по стандартной методике с последующей МП-реконструкцией (для уточнения структуры костей формирующих суставы) патологические объёмные образования, инфильтративные изменения не обнаружены. Определяется перелом наружной лодыжки сор смещением по ширине до 2 мм. Соотношение в г/стопеном суставе сохранено. Костно-деструктивных изменений не выявлено.

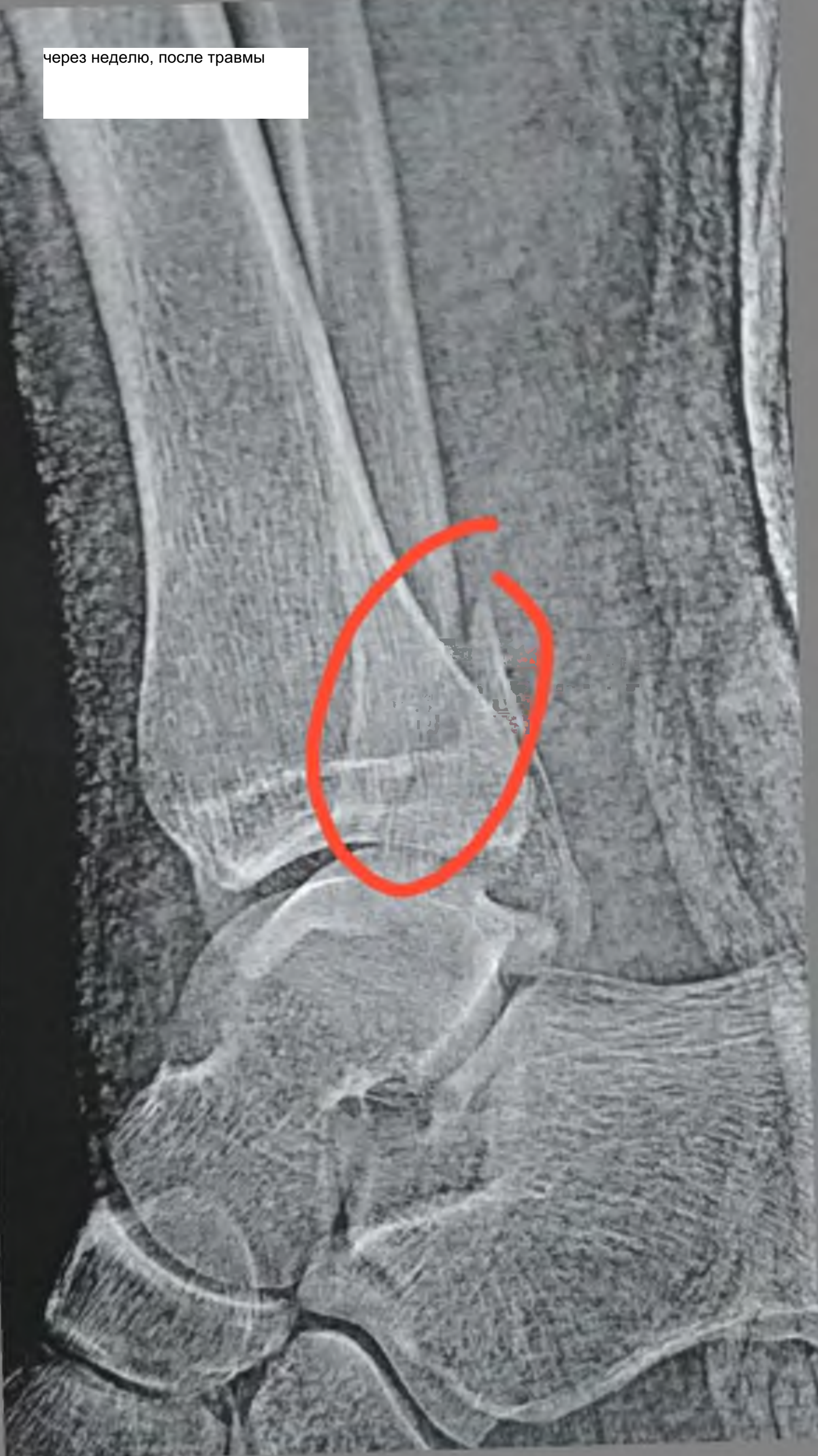**Заключение: перелом наружной лодыжки со смещением.**

Вр.Северный С.И.





через неделю, после травмы



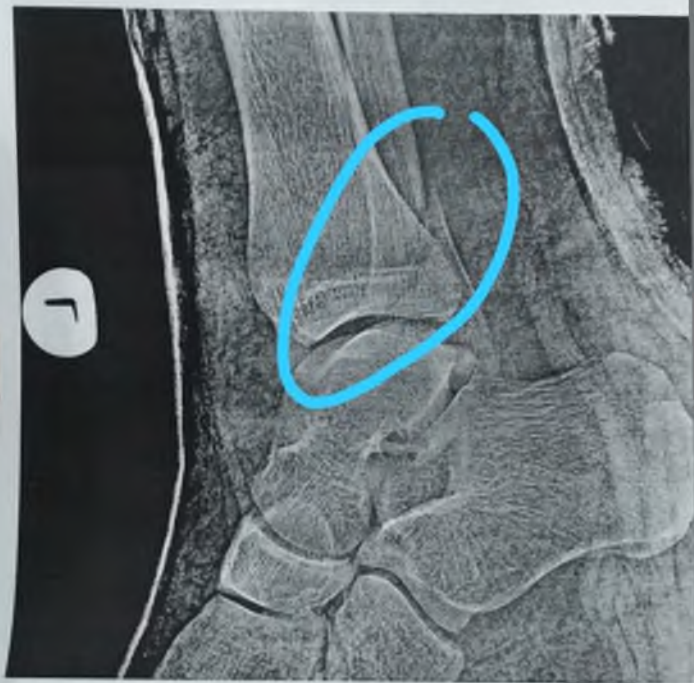22 день

ГБУЗ Городская поликлиника №7  
Кабинет №28

Ф.И.О. ЛЕДОВ В А

Дата рождения: 04.07.1988

Дата обследования: 21.12.2018 12:47:40



3502



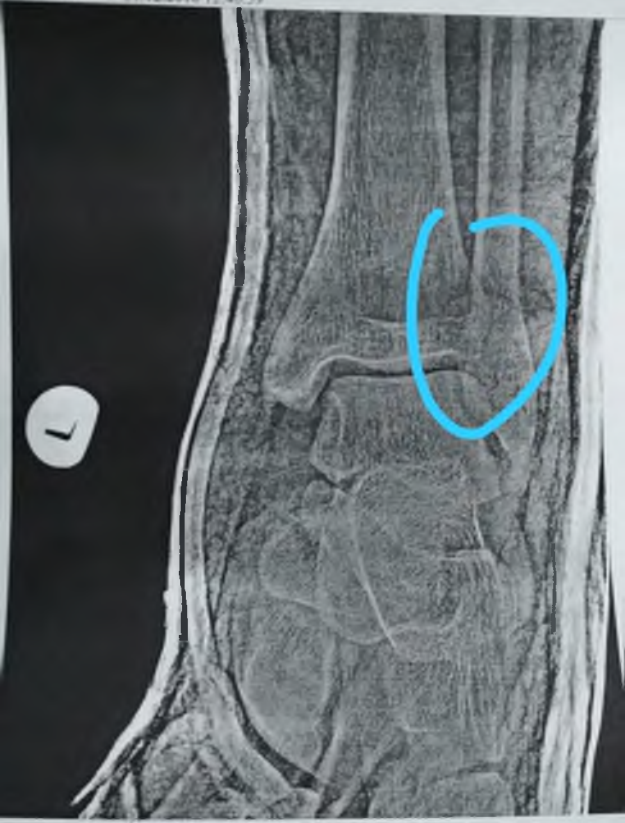22 день

ГБУЗ Городская поликлиника №7  
Кабинет №28

О. ДЕДОВ В А

Дата рождения: 04.07.1988

в обследовании: 21.12.2018 12:46:59



8050