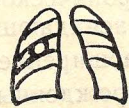

СИНДРОМА КОЛЬЦЕВИДНОЙ ТЕНИ

С ОКРУЖАЮЩИМИ ОРГАНАМИ И ТКАНЯМИ



полусферическая тень широким основанием прилежит к грудной стенке



кольцевидная тень связана с изображением ребер

скопление воздуха в осумкованном плевральном пространстве

патология ребер

анамнез

анамнез

ЗАКЛЮЧЕНИЕ:

осумкованный пневмоторакс (по анамнезу уточнить — лечебный, диагностический, травматический или спонтанный)

ЗАКЛЮЧЕНИЕ:


врожденный или травматический синостоз ребер



одиночная

полость воспалительного, опухолевого происхождения или воздушная киста

3. ЖИДКОСТЬ В ПОЛОСТИ



отсутствует или небольшое количество



значительное количество

полость в легком любого происхождения

ЗАКЛЮЧЕНИЕ: абсцесс легкого

4. ТОЛЩИНА СТенок ПОЛОСТИ



тонкие

воздушная киста или санированная каверна



равномерно толстые

туберкулезная каверна



неравномерно толстые


распавшийся периферический рак

5. ОКРУЖАЮЩАЯ ЛЕГОЧНАЯ ТКАНЬ



не изменена

ЗАКЛЮЧЕНИЕ: воздушная киста



очаги, пояс перфокального воспаления

ЗАКЛЮЧЕНИЕ: кавернозный туберкулез



очаги, фиброз, отводящая бронхиальная дорожка

ЗАКЛЮЧЕНИЕ: фиброзно-кавернозный туберкулез



не изменена

ЗАКЛЮЧЕНИЕ: распавшийся периферический рак