

СНИМКИ ВЕРХУШЕК ЛЕГКИХ

- Назначение снимков — целенаправленное изучение состояния верхушек легких, чаще при туберкулезном поражении.
- Укладки больного для выполнения снимков. Существует несколько укладок для «выведения» верхушек из-за ключиц и верхних ребер, суперпозиция изображения которых нередко перекрывает расположенные здесь очагово-инфильтративные тени.

Снимок верхушек легких в передней проекции может быть выполнен в положении больного стоя или сидя. Плечи больного опущены, руки вытянуты книзу, корпус несколько наклонен кпереди, а подбородок вытянут кверху. Кассета размером 24X30 см устанавливается вертикально. Центральный пучок рентгеновского излучения направлен в краниокаудальном направлении под углом 30° через верхушки в центр кассеты (рис. 514).

Снимок легочных верхушек в задней проекции также выполняют в положении больного стоя или сидя. Больной прислоняется спиной к стойке, сильно опустив плечи и слегка наклонившись кпереди. Центральный пучок рентгеновского излучения направляют каудокраниально под углом 30° в центр кассеты через верхушки легких (рис. 515).

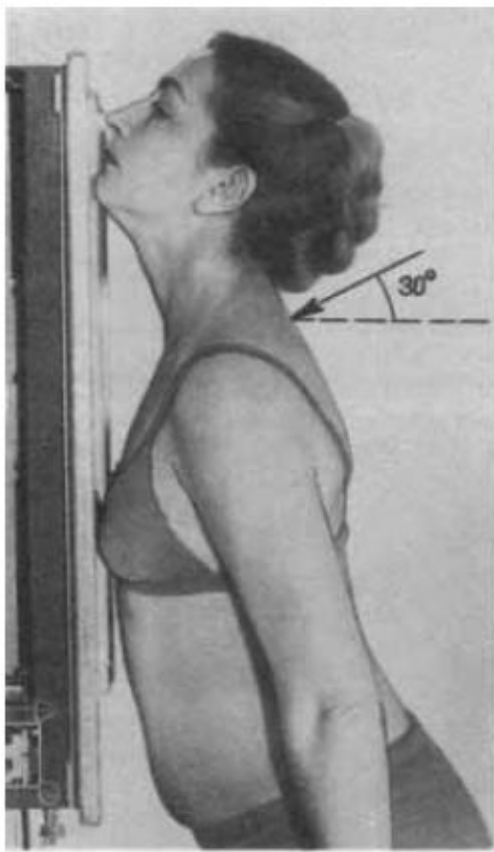

Рис. 514. Укладка для рентгенографии верхушек легких в прямой передней проекции.

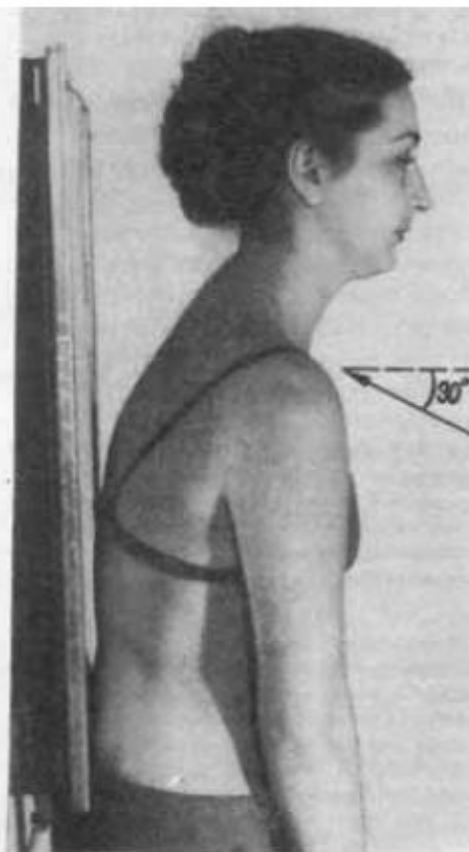

Рис. 515. Укладка для рентгенографии верхушек легких в прямой задней проекции.

в Информативность снимков. На специальных снимках в прямой передней и задней проекциях, как правило, удается получить отчетливое изображение верхушек легких без суперпозиции изображения скелета грудной клетки (рис. 516, 517).

Рис. 516. Снимок верхушек легких в прямой передней проекции.

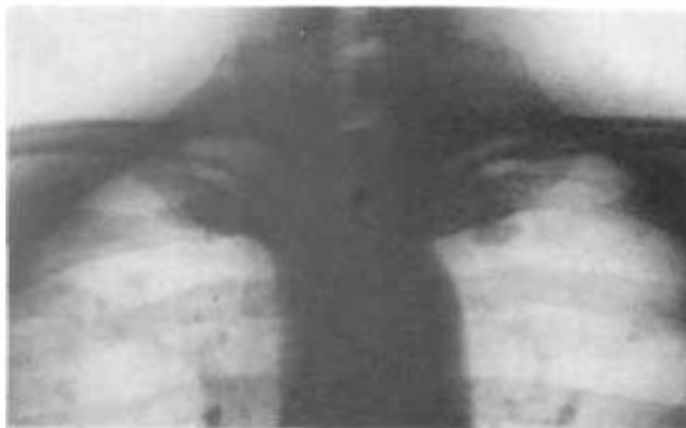


Рис. 517. Снимок верхушек легких в прямой задней проекции.

