

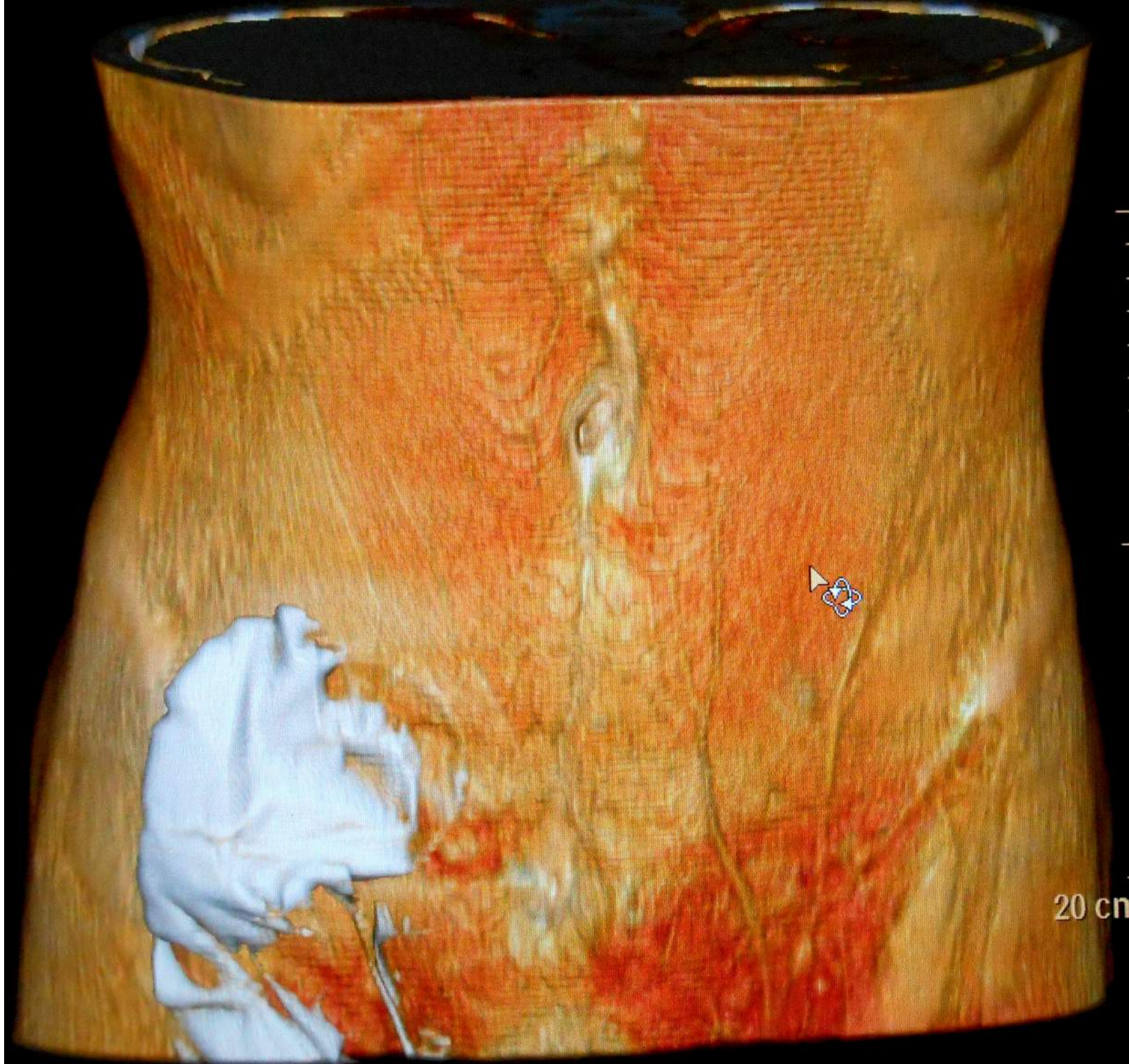Состояние после цистпростатэктомии,
рак мочевого пузыря, метастаз рака
легкого в правую почку.

МСКТ. Наблюдения из практики.

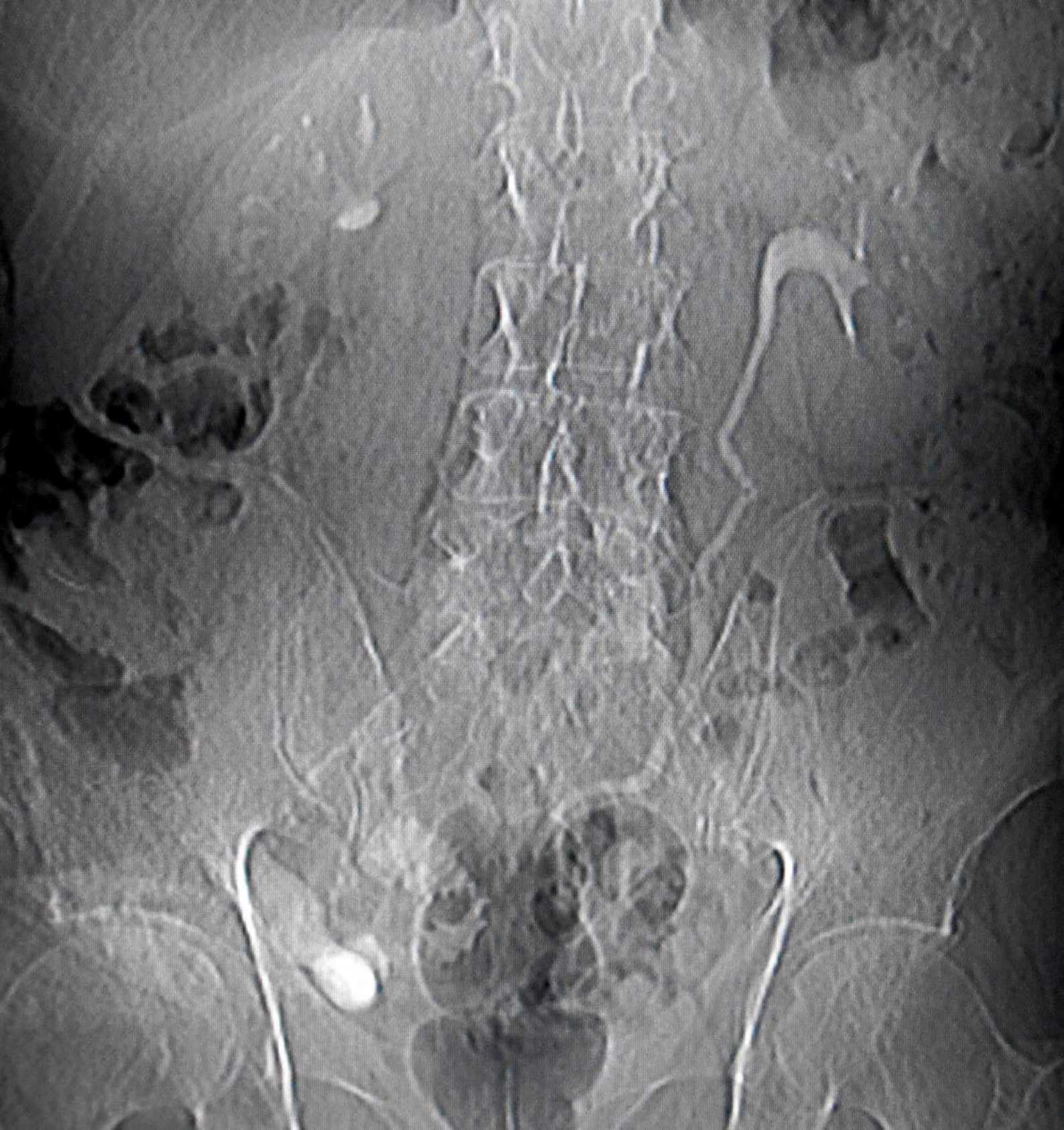
Бодров Ю.Д. *канд. мед. наук.*

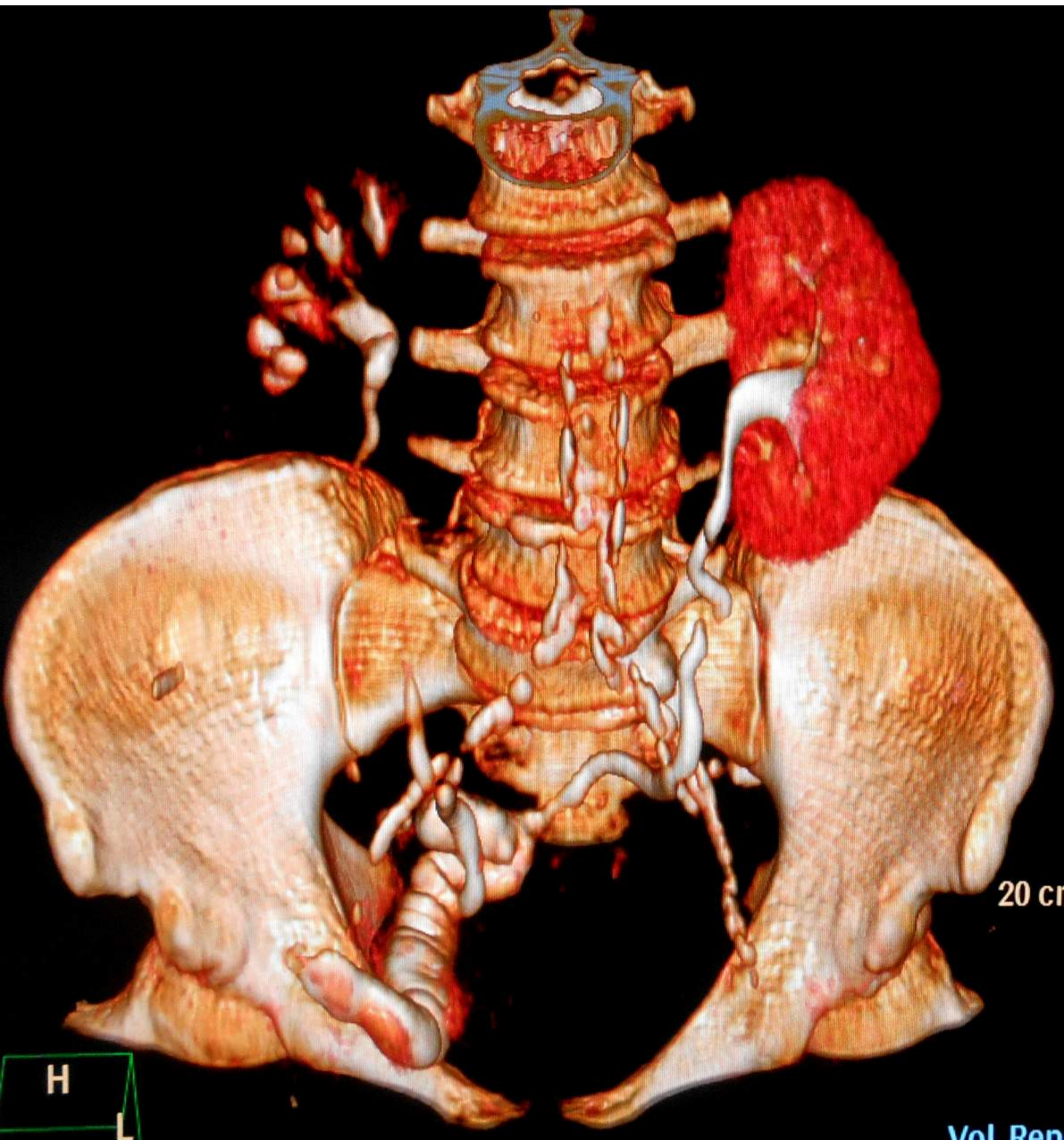
Уретерокутанеостома.

МСКТ. Представлены снимки в кортико-медулярную, нефрографическую и экскреторную фазы с использованием 2д-, 3д изображений (разной степени мягкотканной установки затененности, полипозиционная визуализация).



20 cm

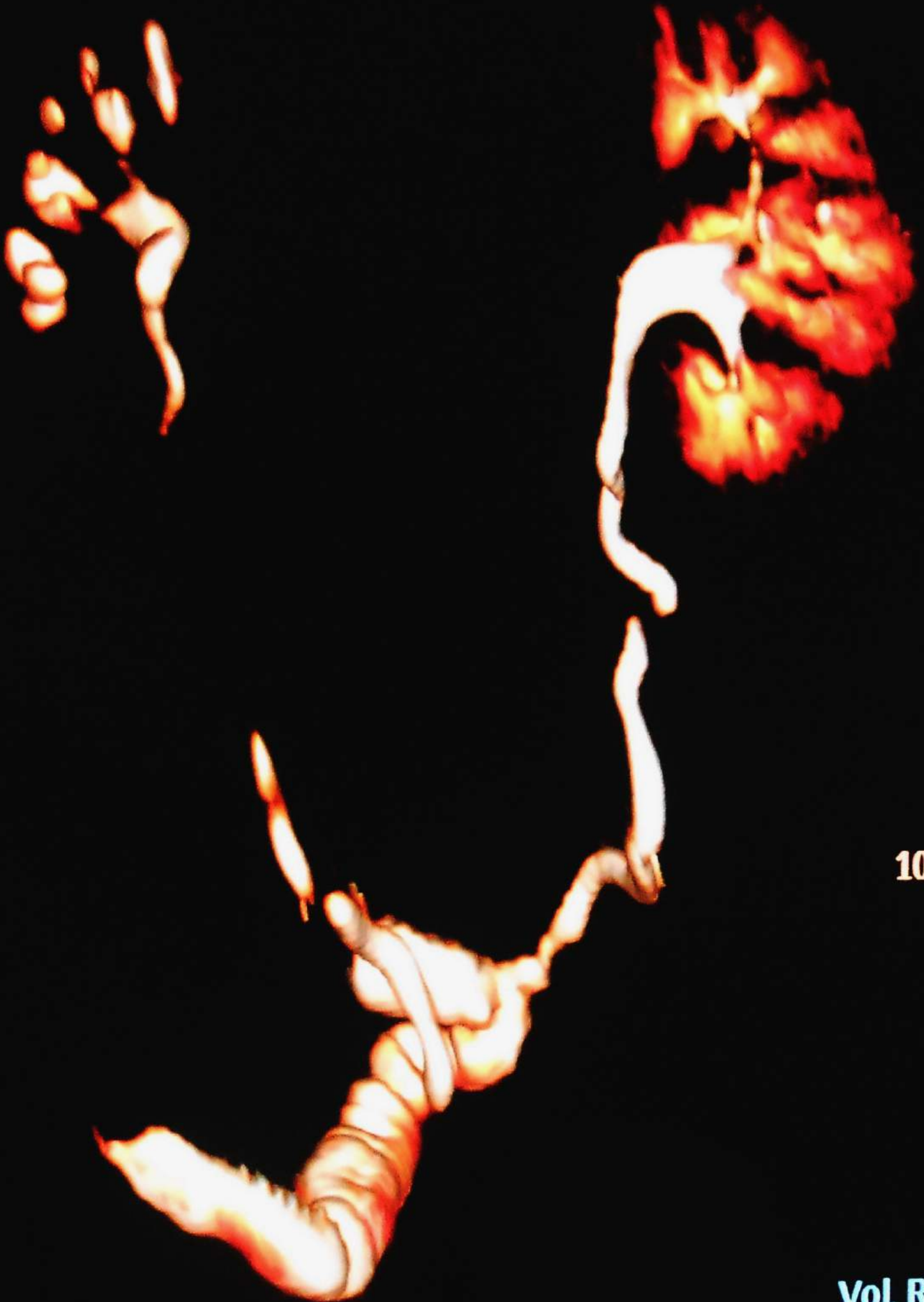

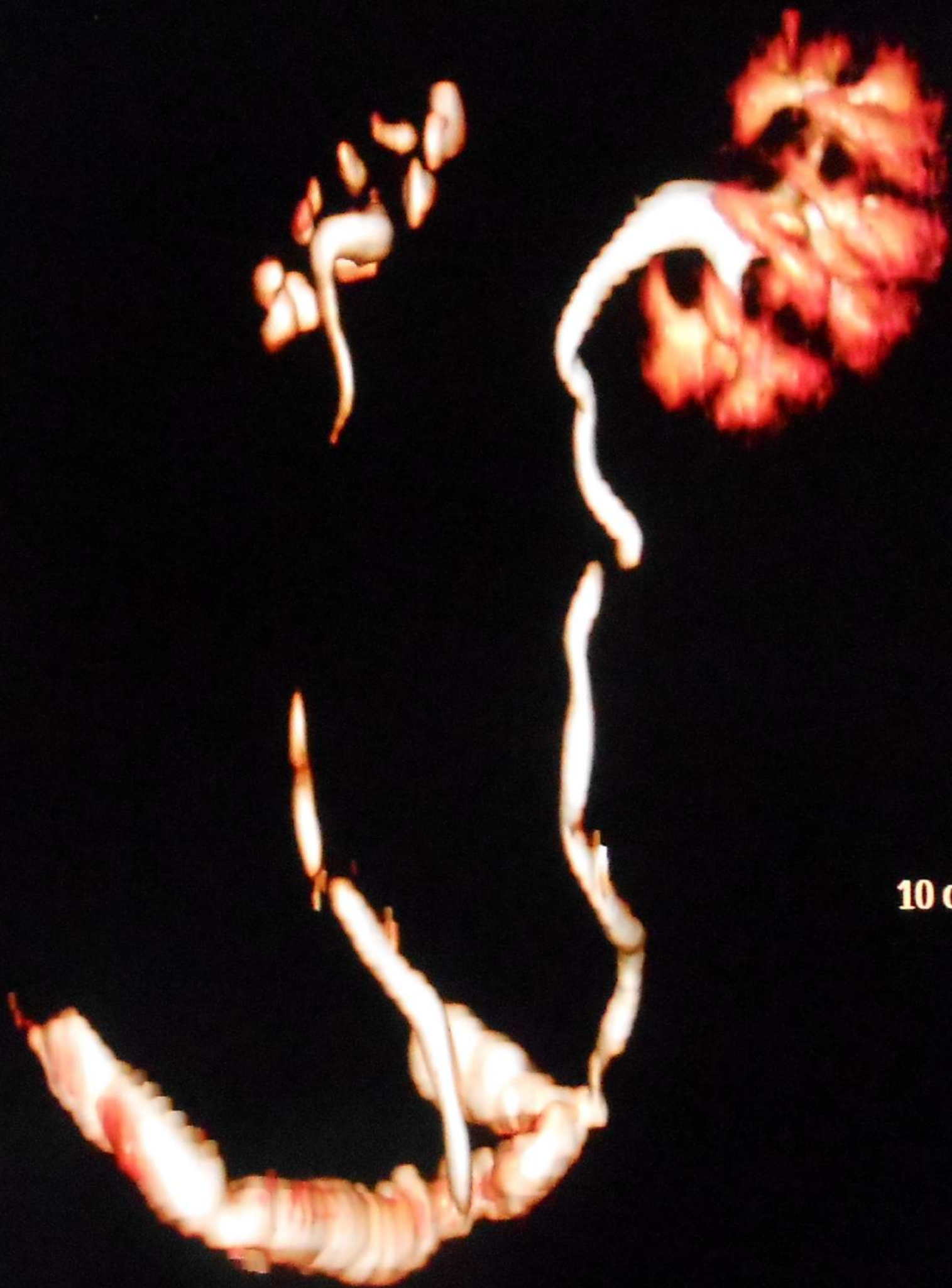


20 cm

H
L

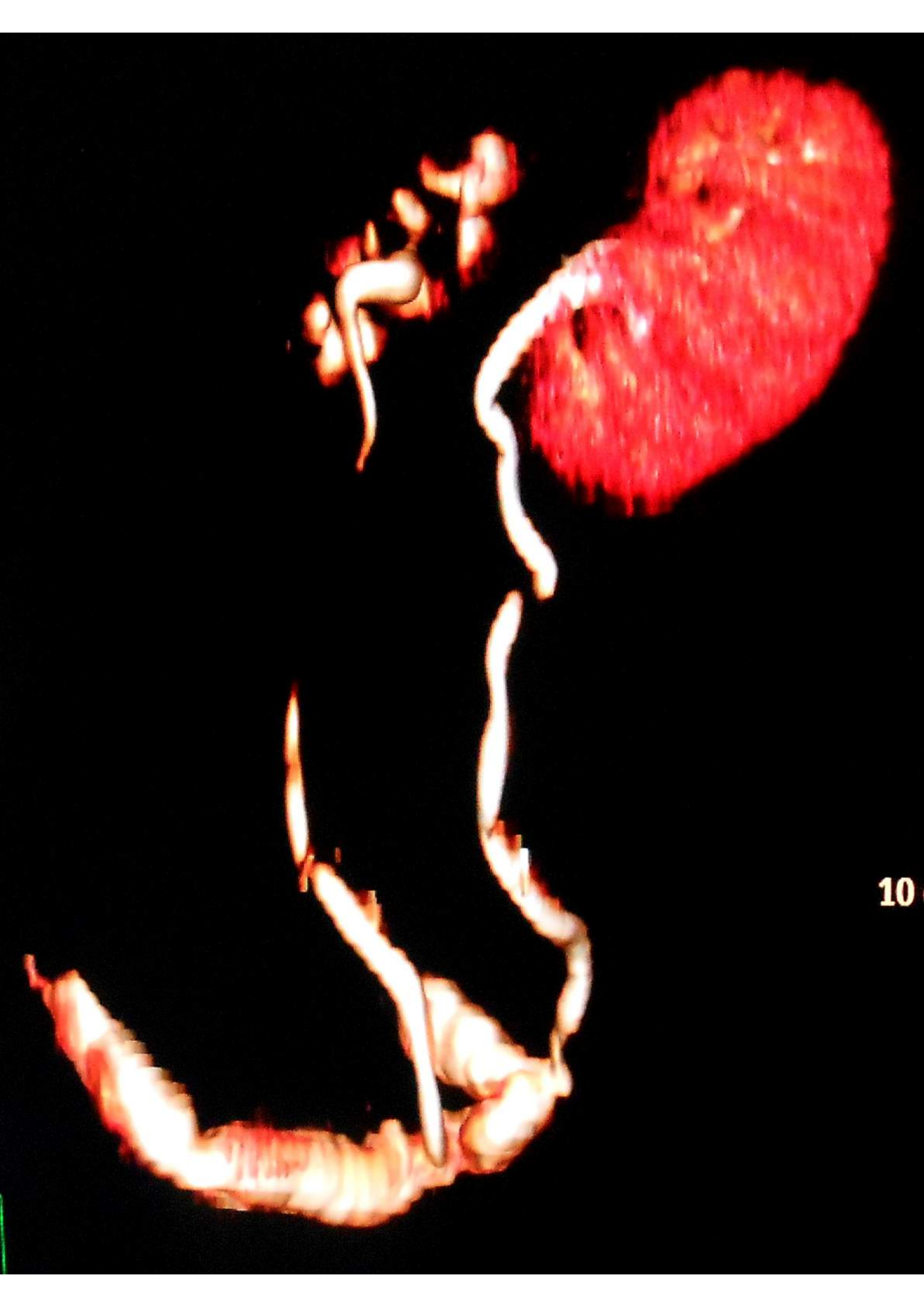Vol. Ren

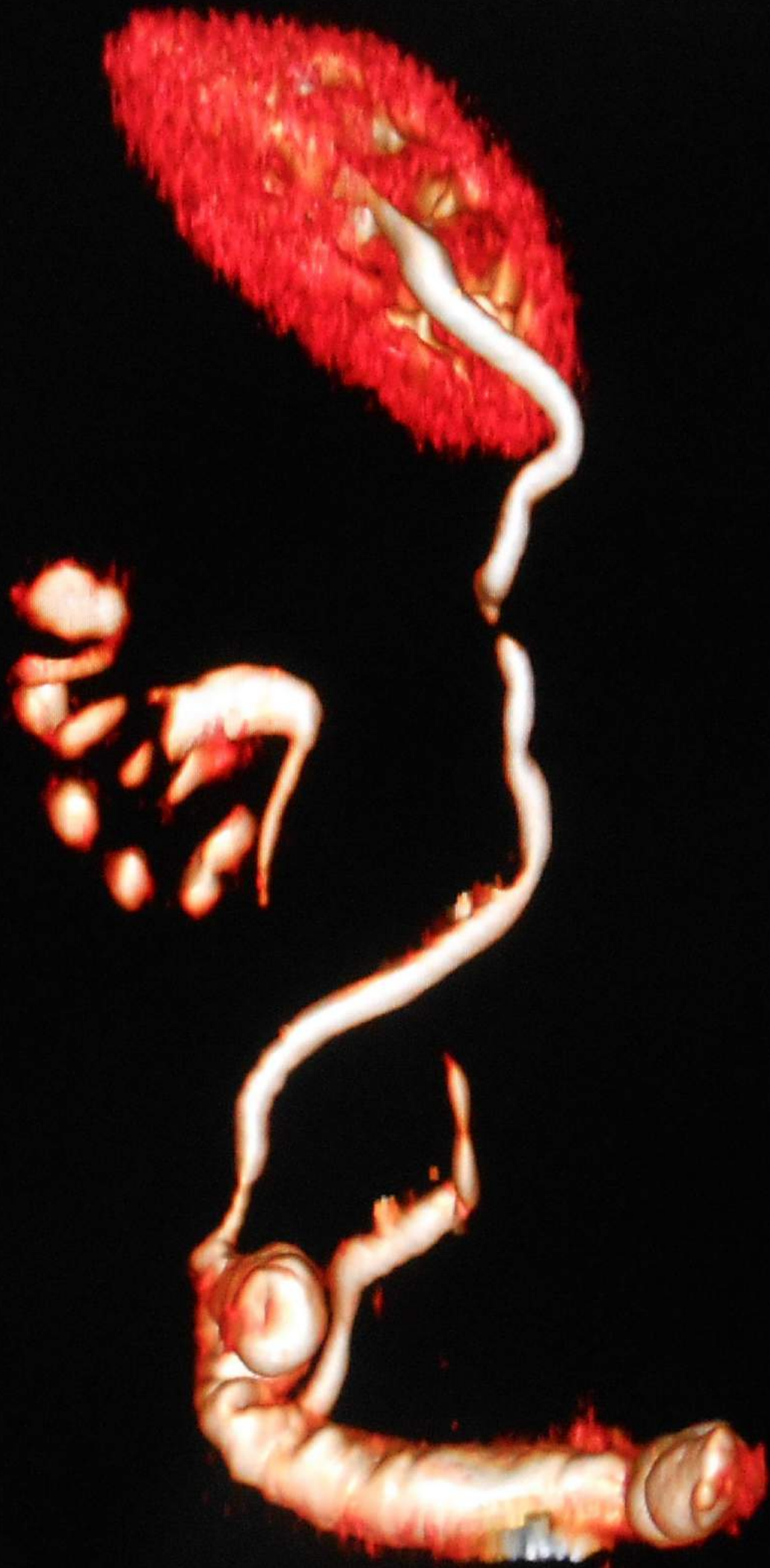


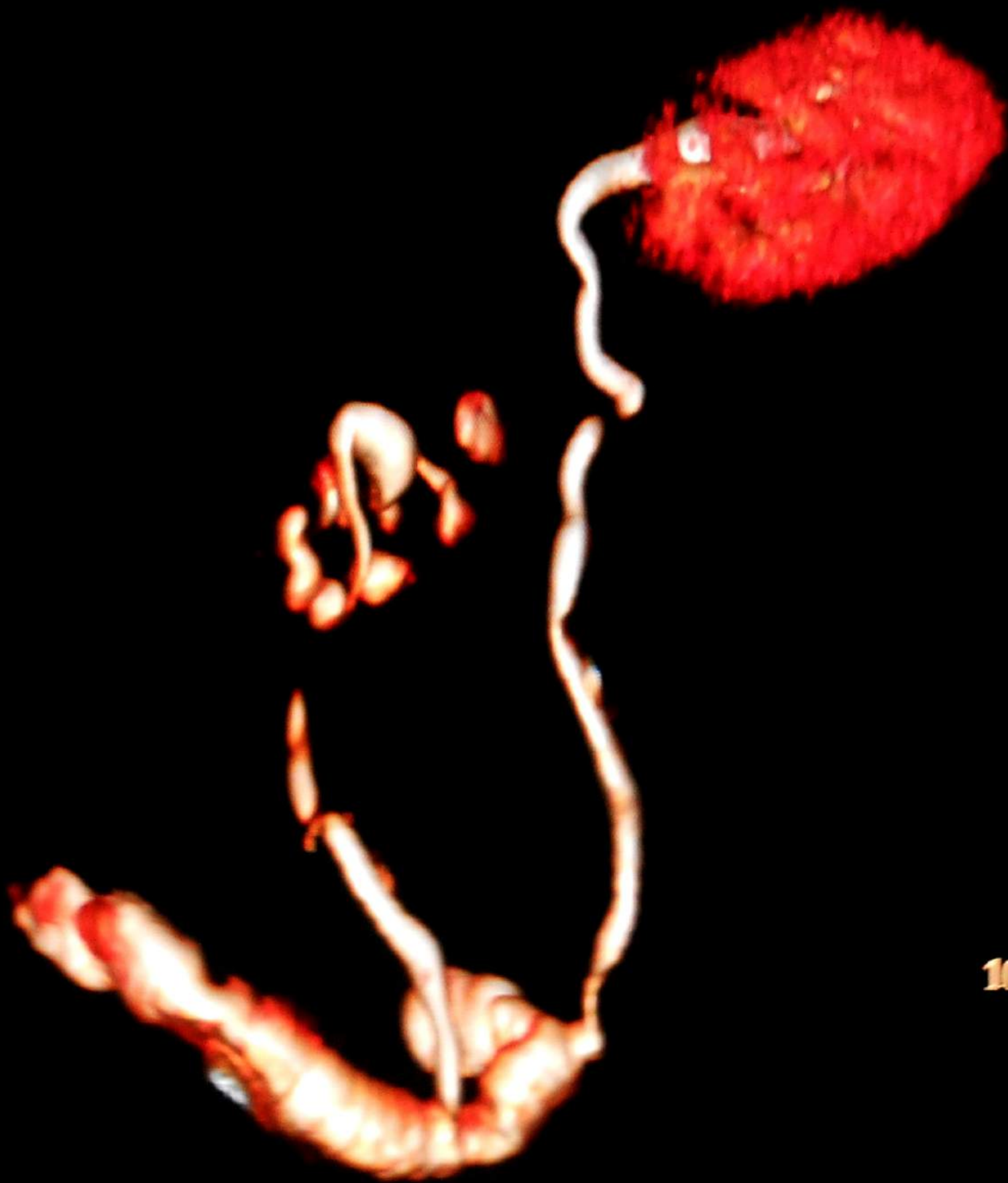
10 cm

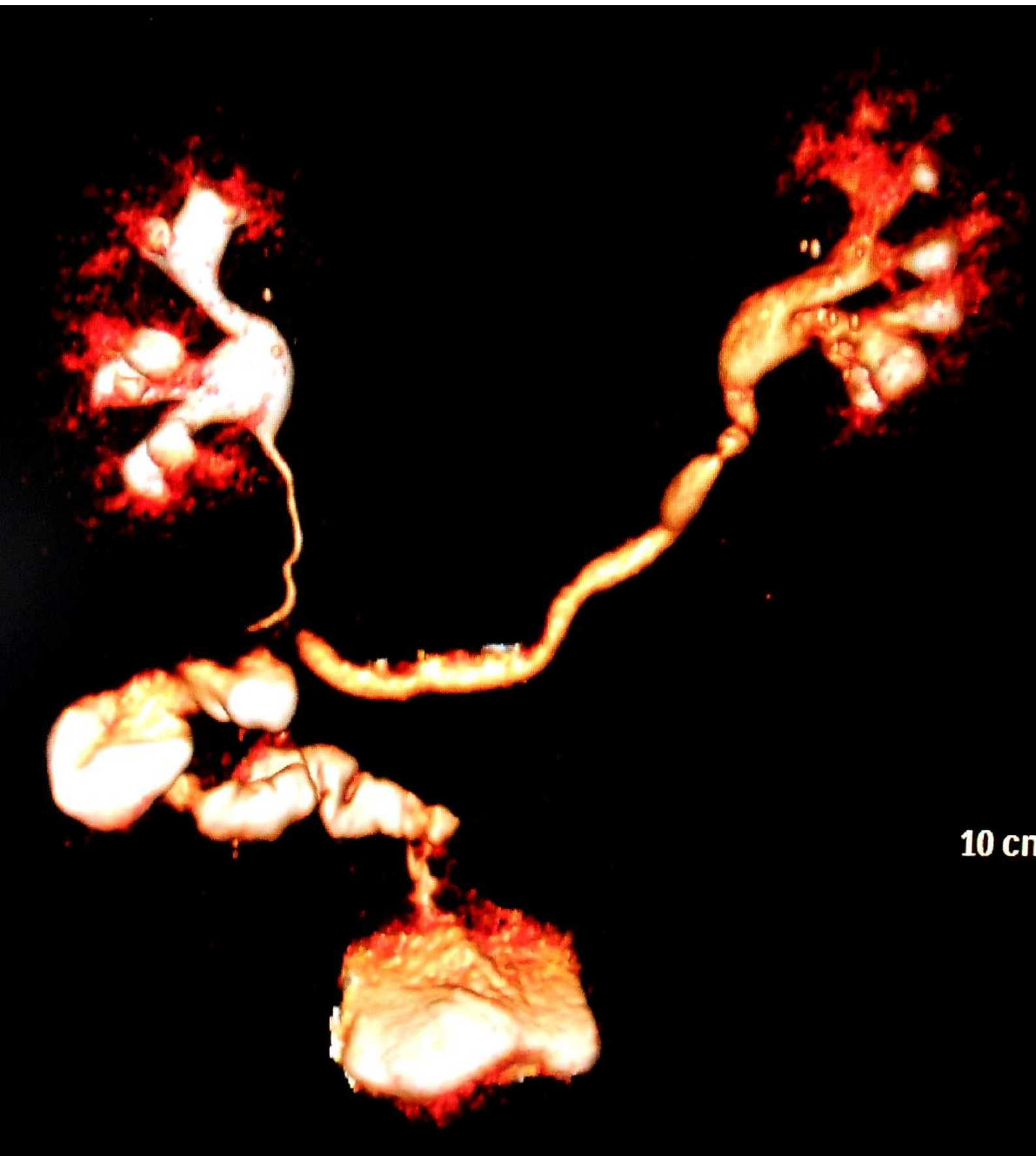
Vol. Re








Ортотопический неомочевой пузырь.



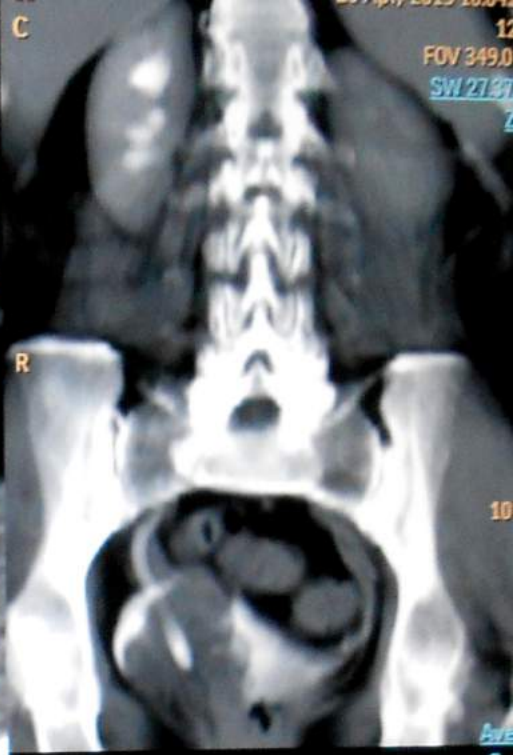
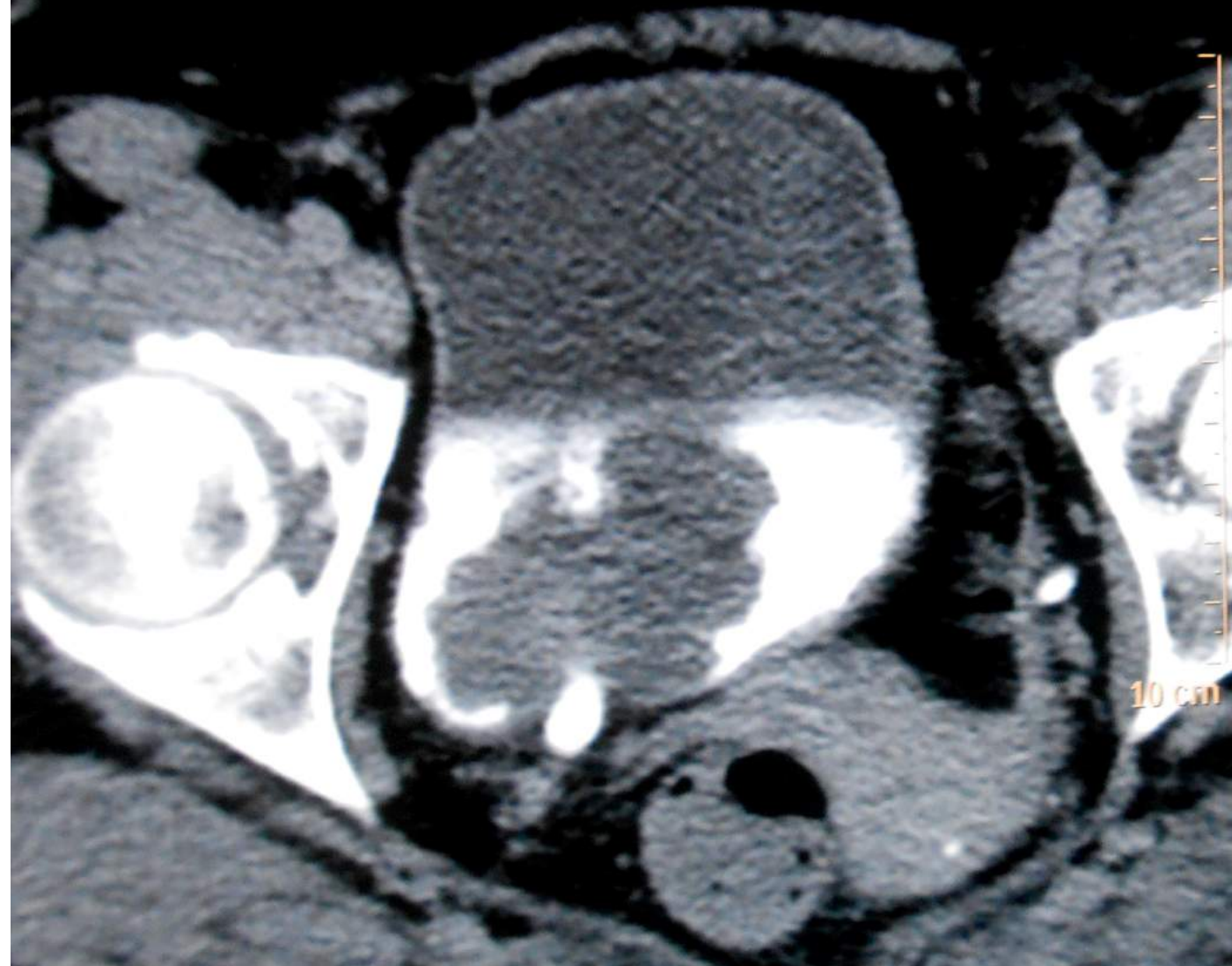
10 cm



**Рак
мочевого пузыря.**

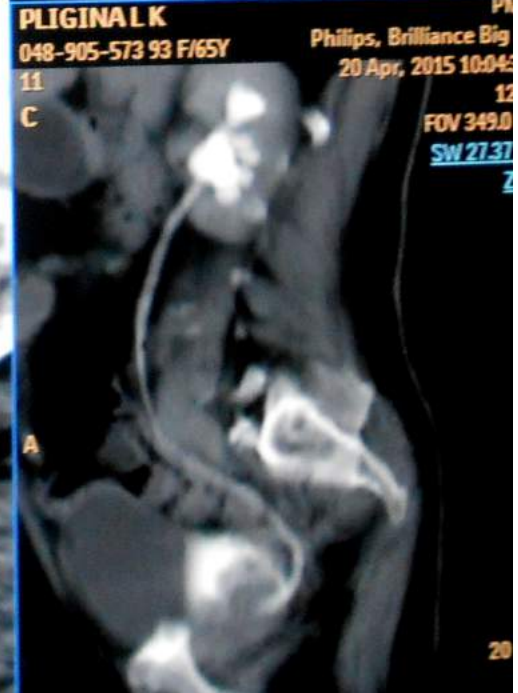109*
8.0 mm

20 Apr, 2015 10:04:32.18
120 kV
FOV 349.0 mm
SW 3.00 mm
Z 1.75



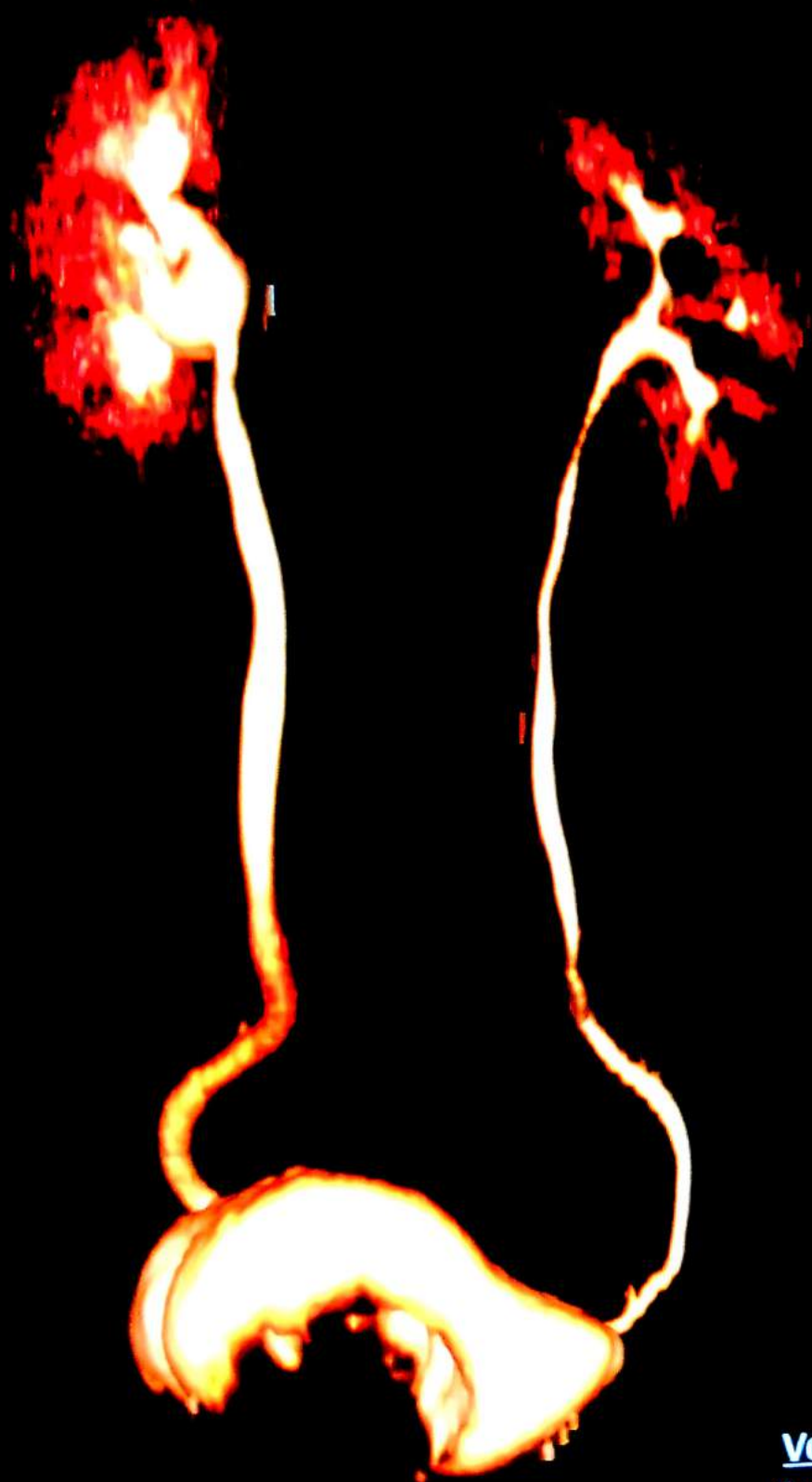F
Average
C
W
PI

PLIGINAL K
048-905-573 93 F/65Y
11
C
Phillips, Brilliance Big
20 Apr, 2015 10:04:
12
FOV 349.0
SW 2737
Z

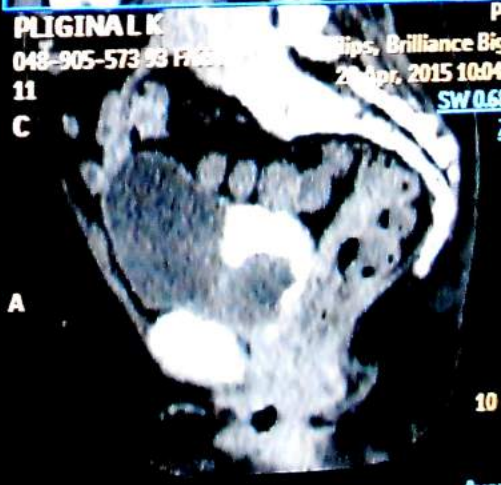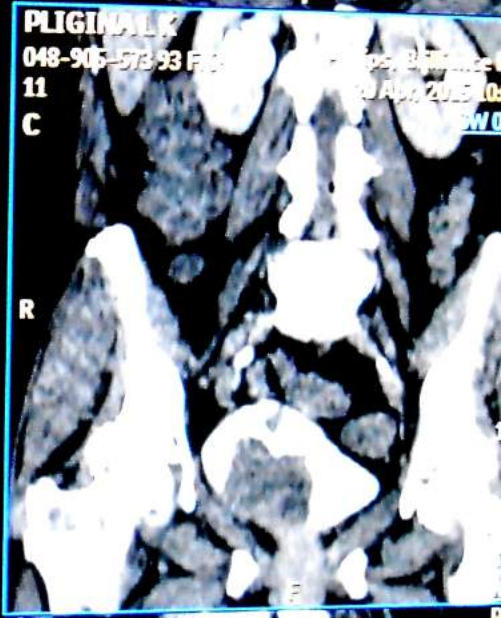

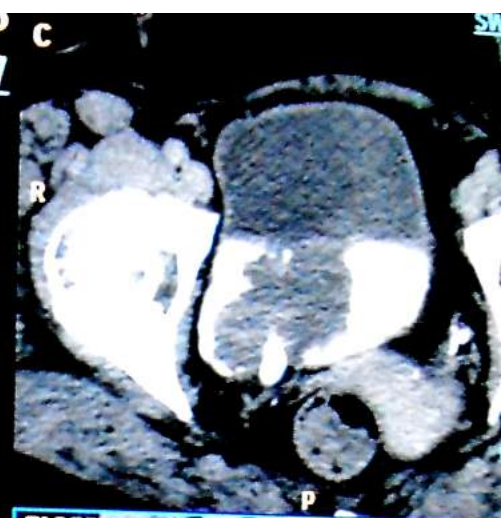
A

Average



Z 127



10 cm

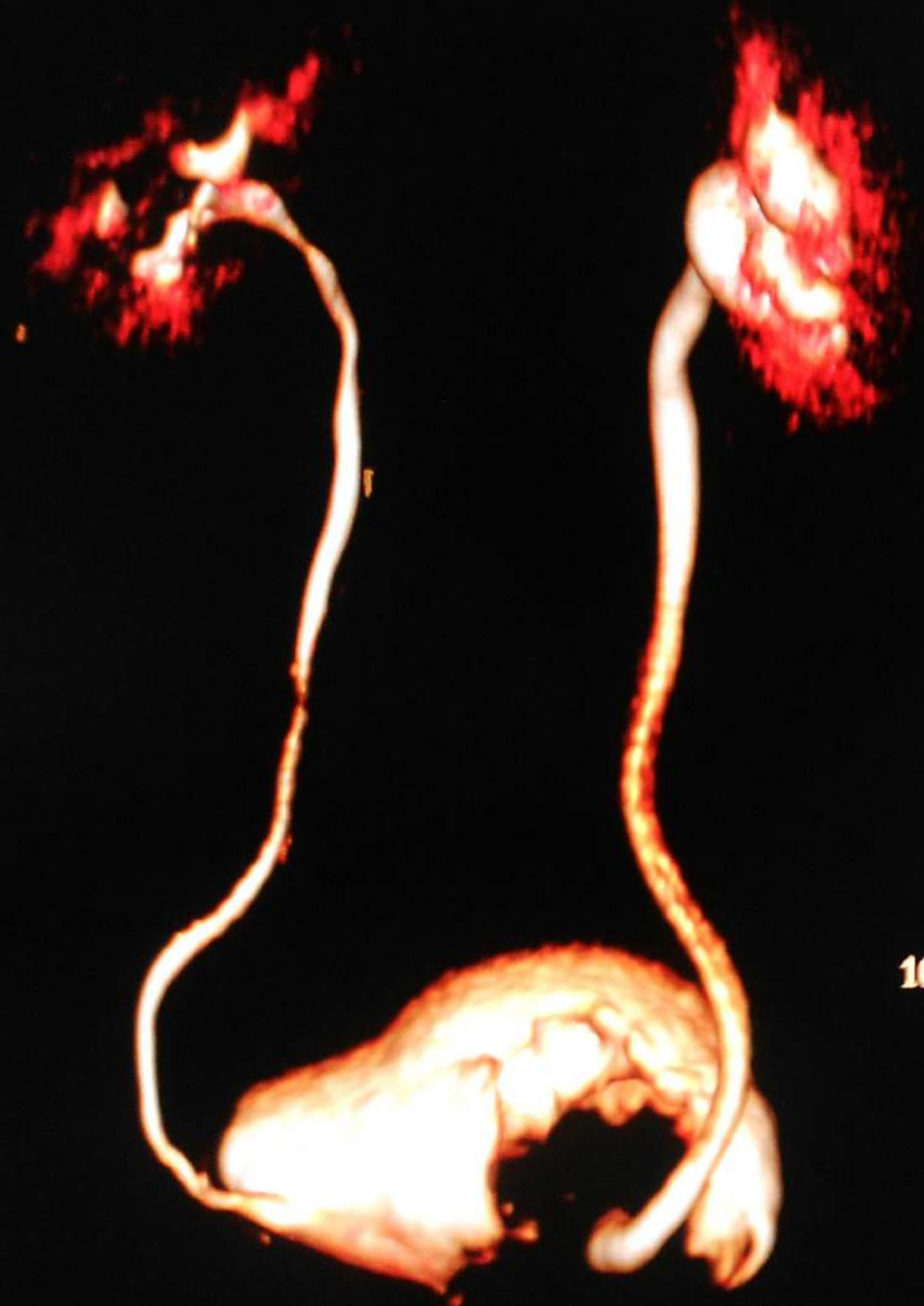
Vol. Rend.
Opacity 49

Aver
C
W

20 Apr, 2015 10:04:22.65

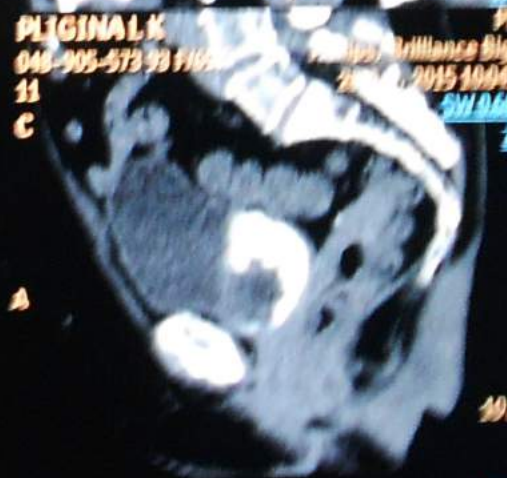
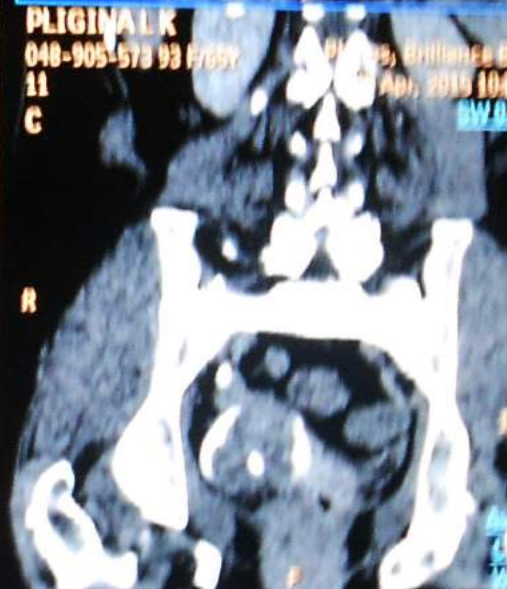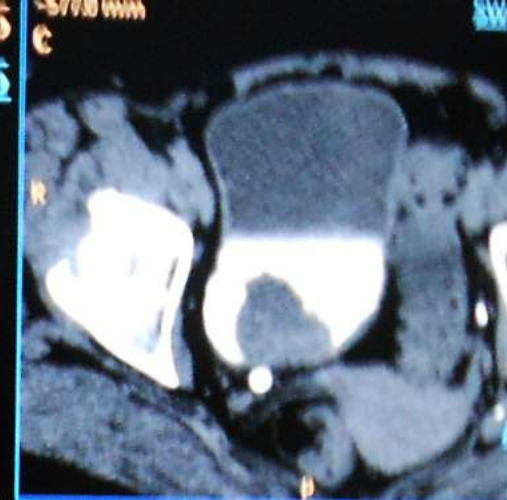-577.0 mm

Z1.55



10 cm

Vol. Rend.



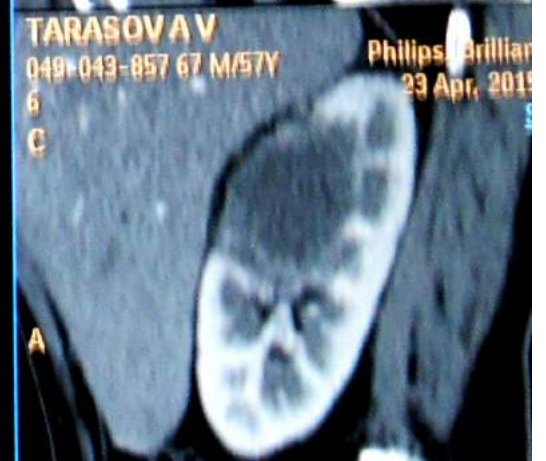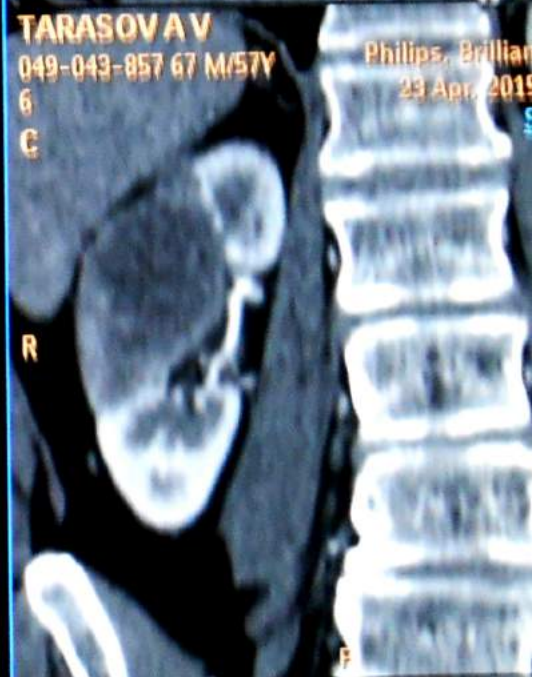
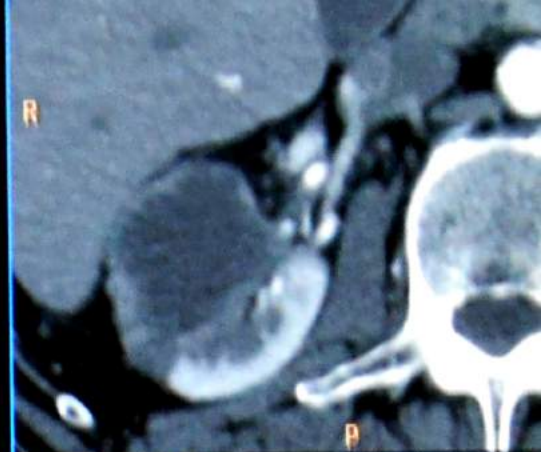
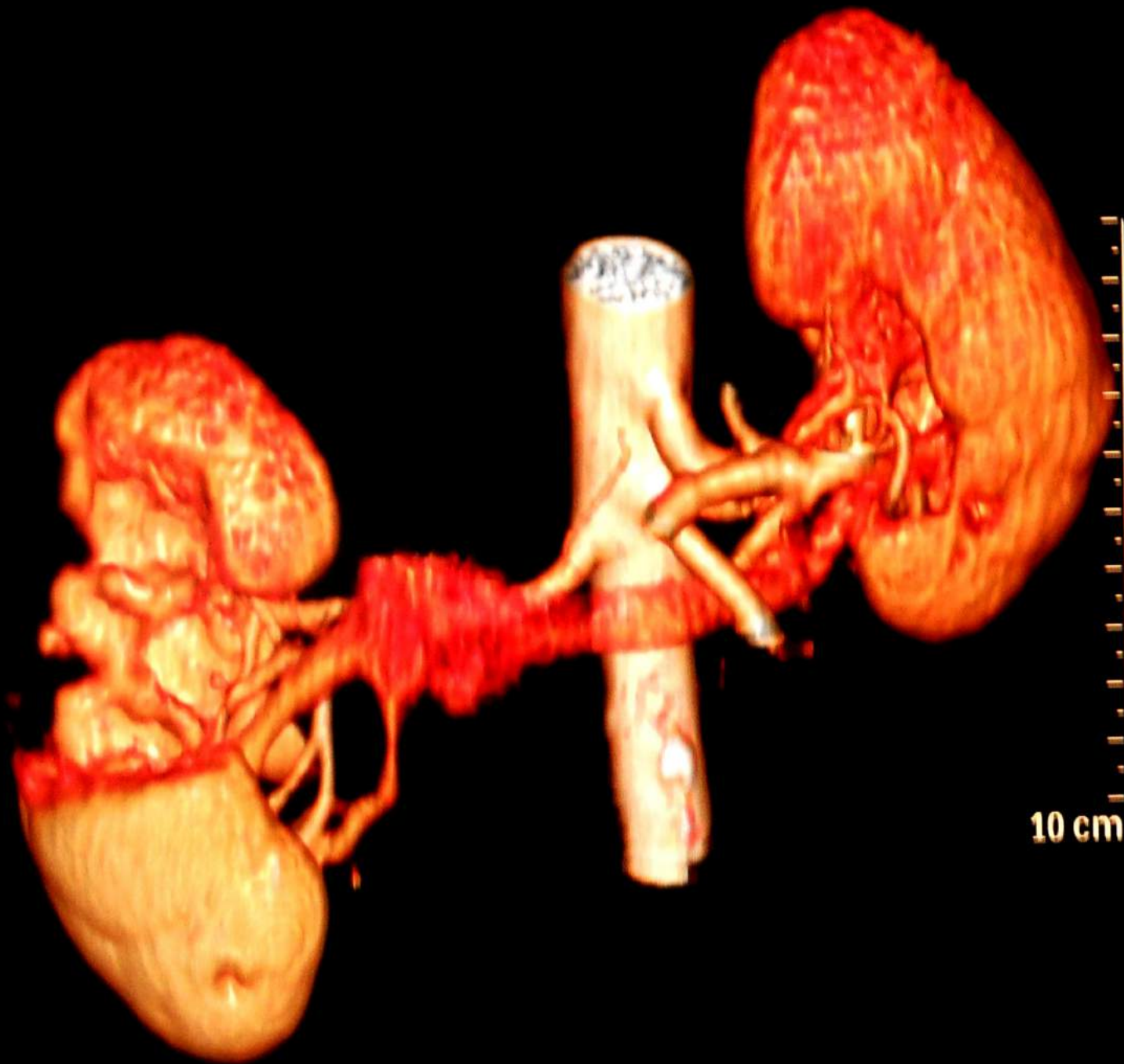
PLIGINALK
 048-905-573 93 F669
 11
 C

PLIGINALK
 048-905-573 93 F163
 11
 C

A

10

**Метастаз
рака легкого в правую почку..**



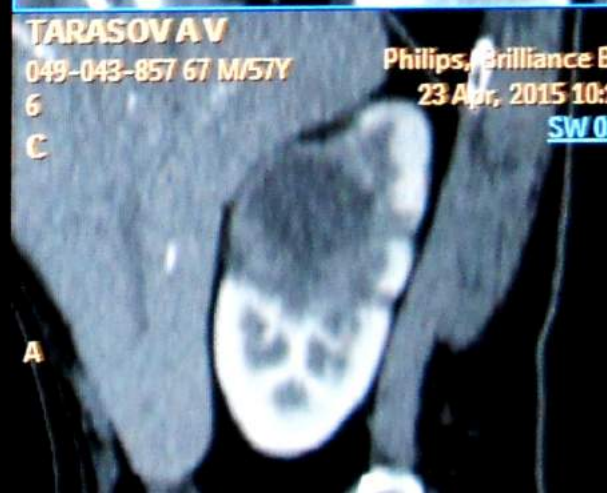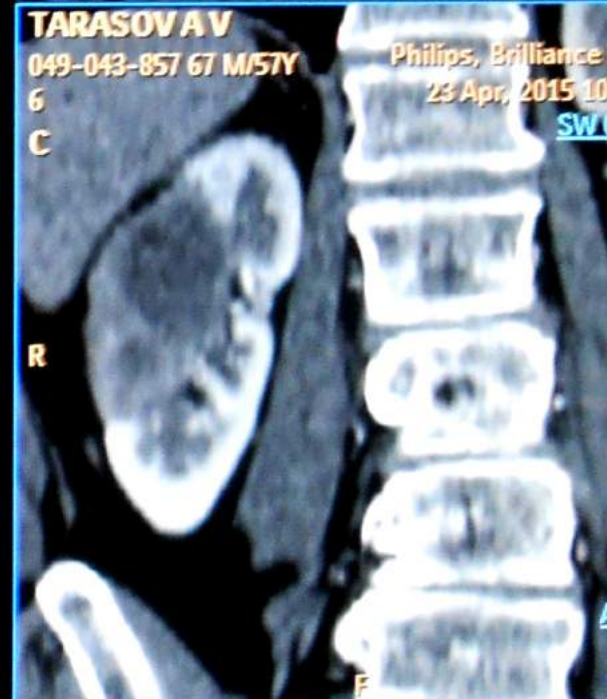
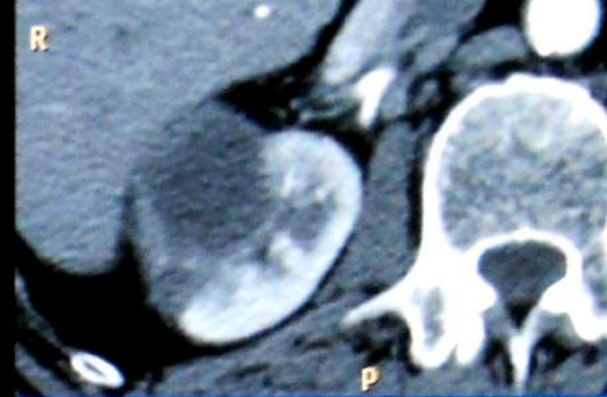
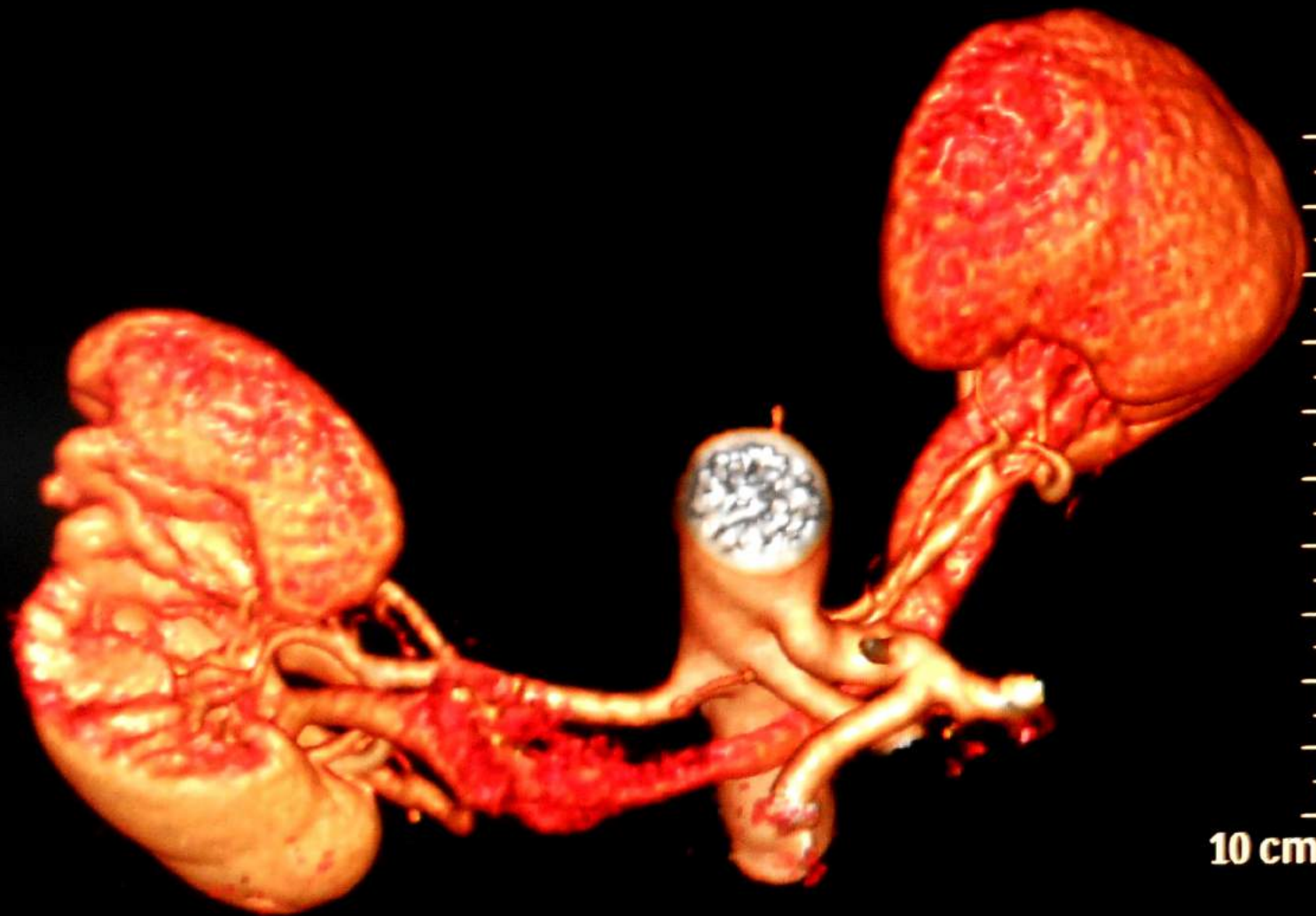
TARASOVA V
049-043-857 67 M/57Y
6
C

Phillips, Brillia
23 Apr, 2015

TARASOVA V
049-043-857 67 M/57Y
6
C

Phillips, Brillia
23 Apr, 2015

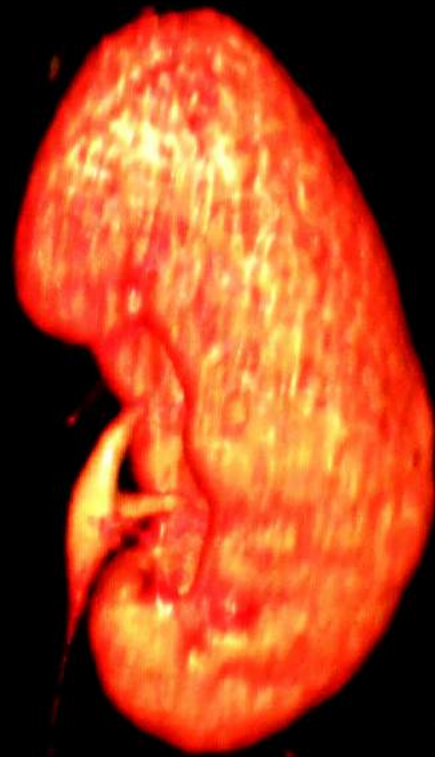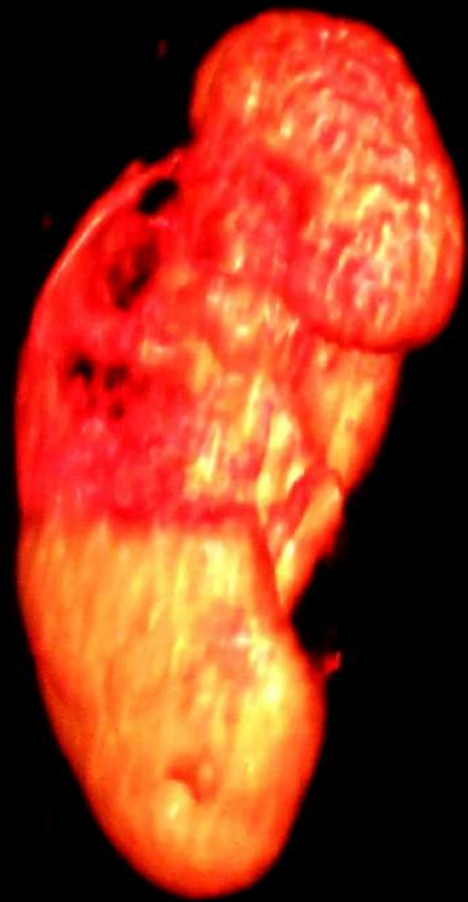10 cm



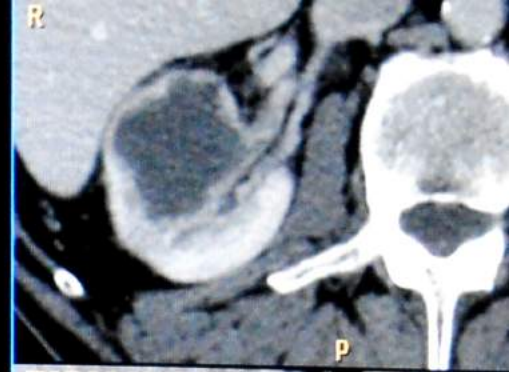TARASOV AV
049-043-857 67 M/57Y
6
C
Philips, Brilliance
23 Apr, 2015 10:30
SW 0

TARASOV AV
049-043-857 67 M/57Y
6
C
Philips, Brilliance B
23 Apr, 2015 10:30
SW 0

10 cm



10 cm



TARASOVA V

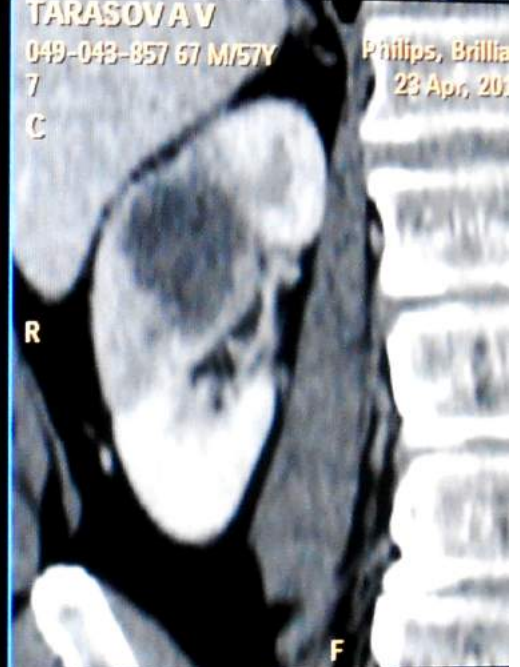049-048-857 67 M/57Y

7

C

Philips, Brilia

23 Apr, 201



TARASOVA V

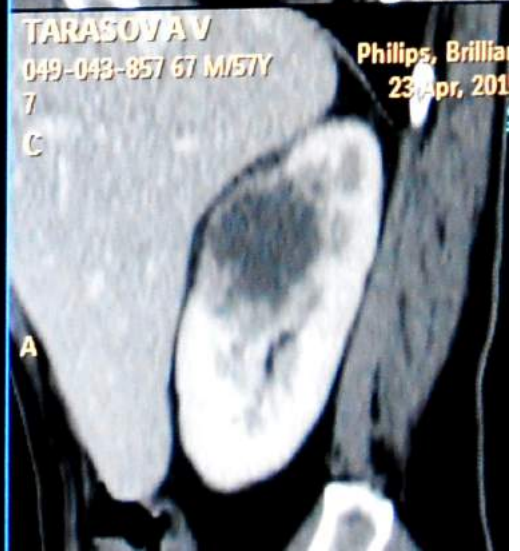049-048-857 67 M/57Y

7

C

Philips, Brilia

23 Apr, 201

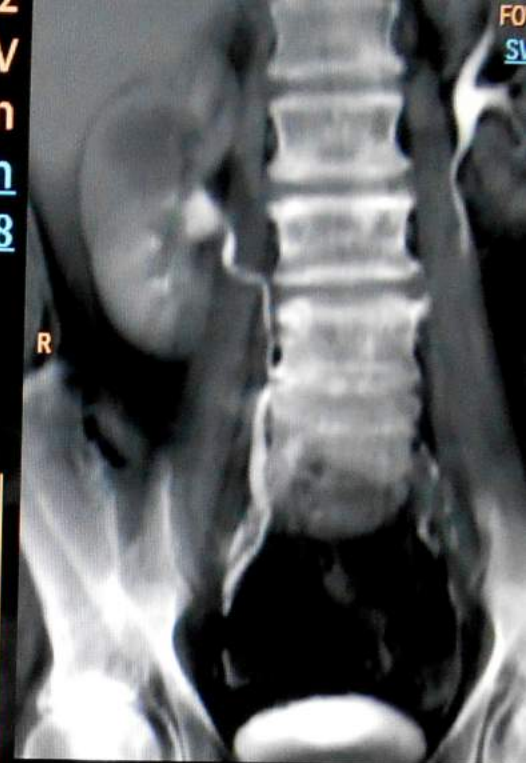
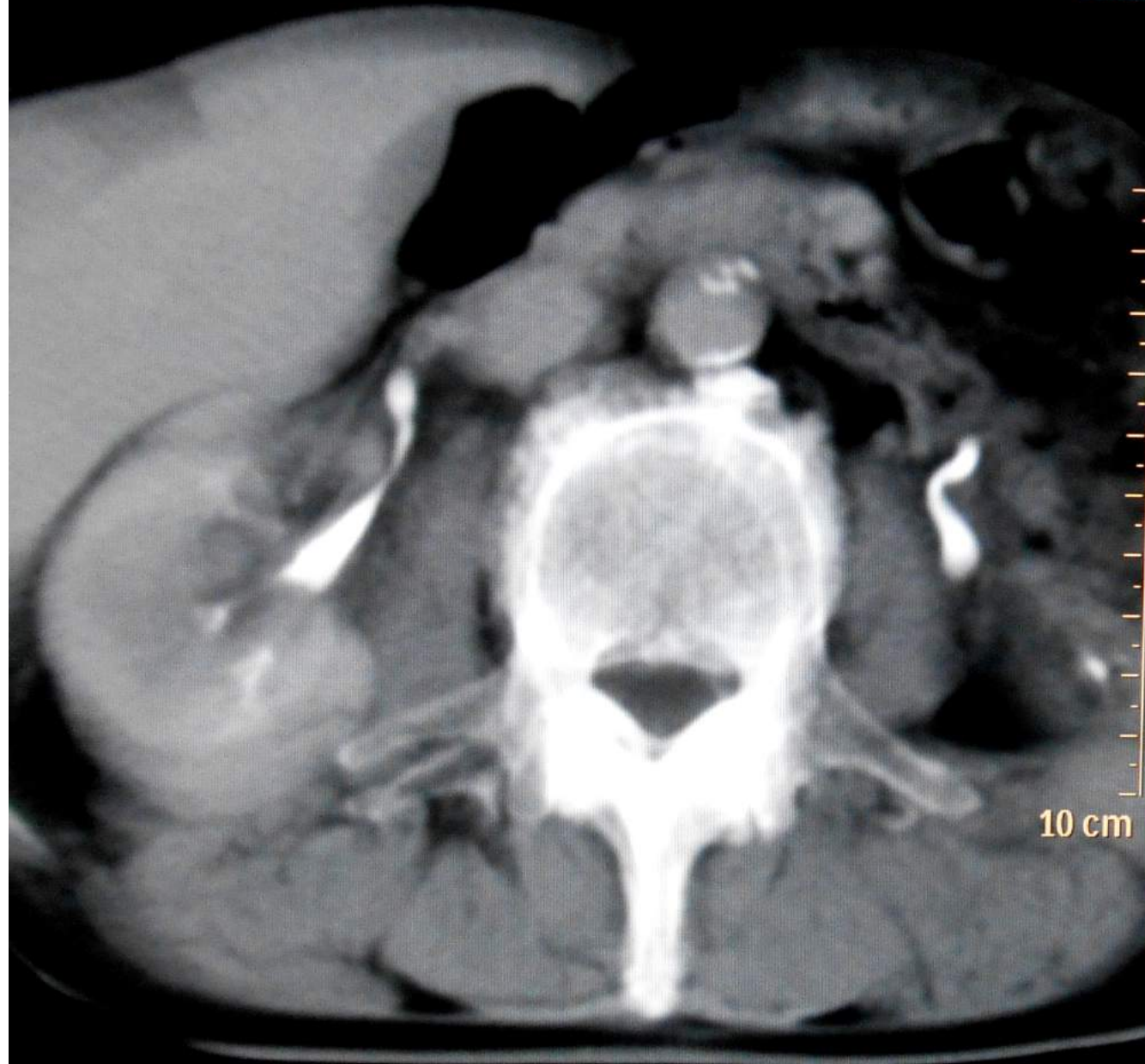


H

Med. Bond

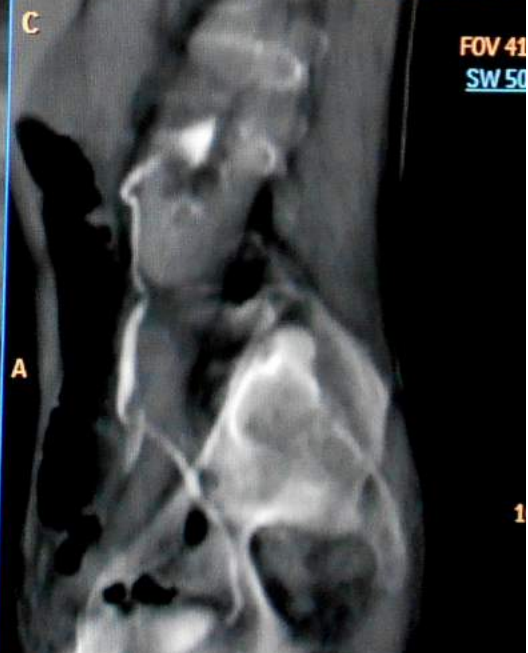mm

120 kV
FOV 410.0 mm
SW 50.92 mm
Z 1.98



F

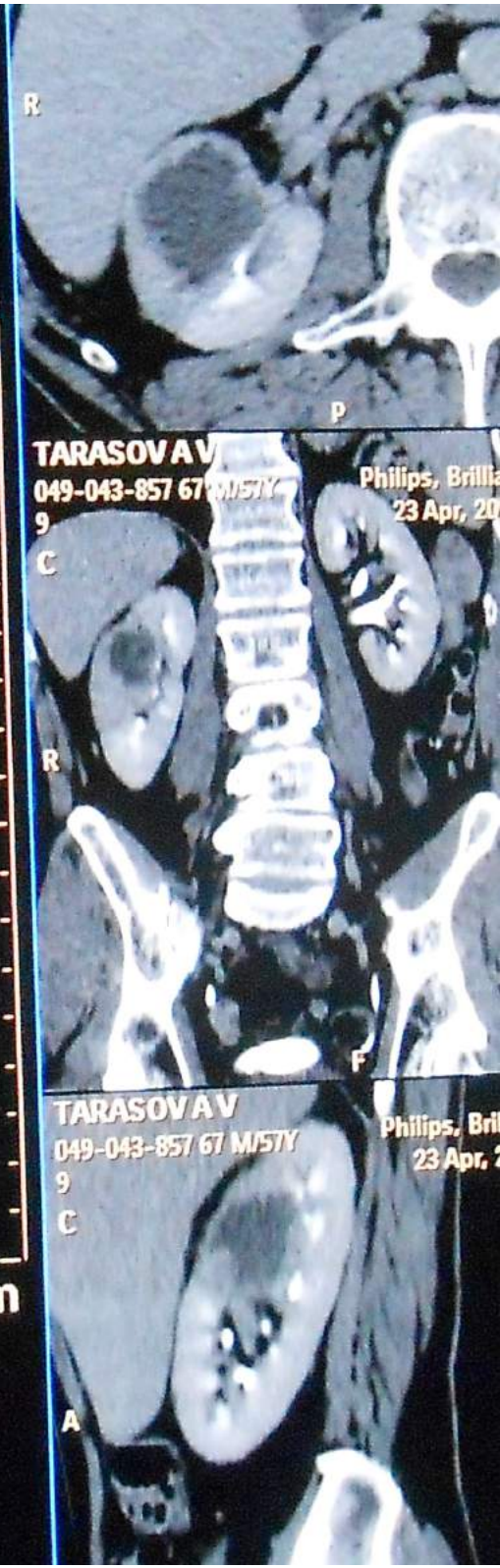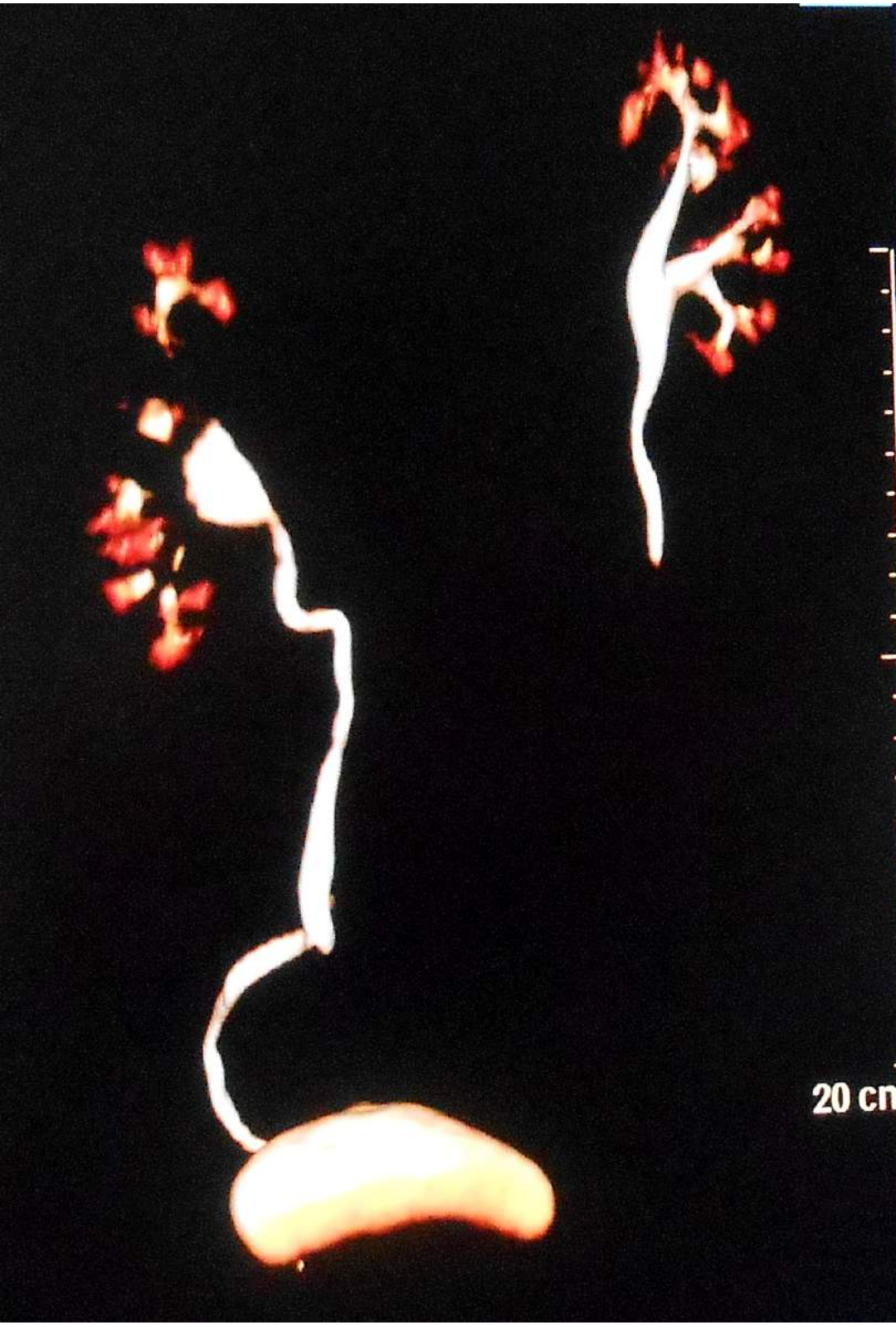
TARASOV A V
049-043-857 67 M/57Y Philips, Brilliance
23 Apr, 2015 10



A

A

1



«Атлас компьютерной томографии
в урологии» Ю. Д. Бодров, - Ярославль:
Издат. Дом ЯГТУ, 2015.